

โรคของ หู คอ จมูกที่ พบบ่อย

PRADIT ROONGPIBOONSOPIT
KamphaengPhet Hospital

ตามทุกอย่างได้ไหมคะ?

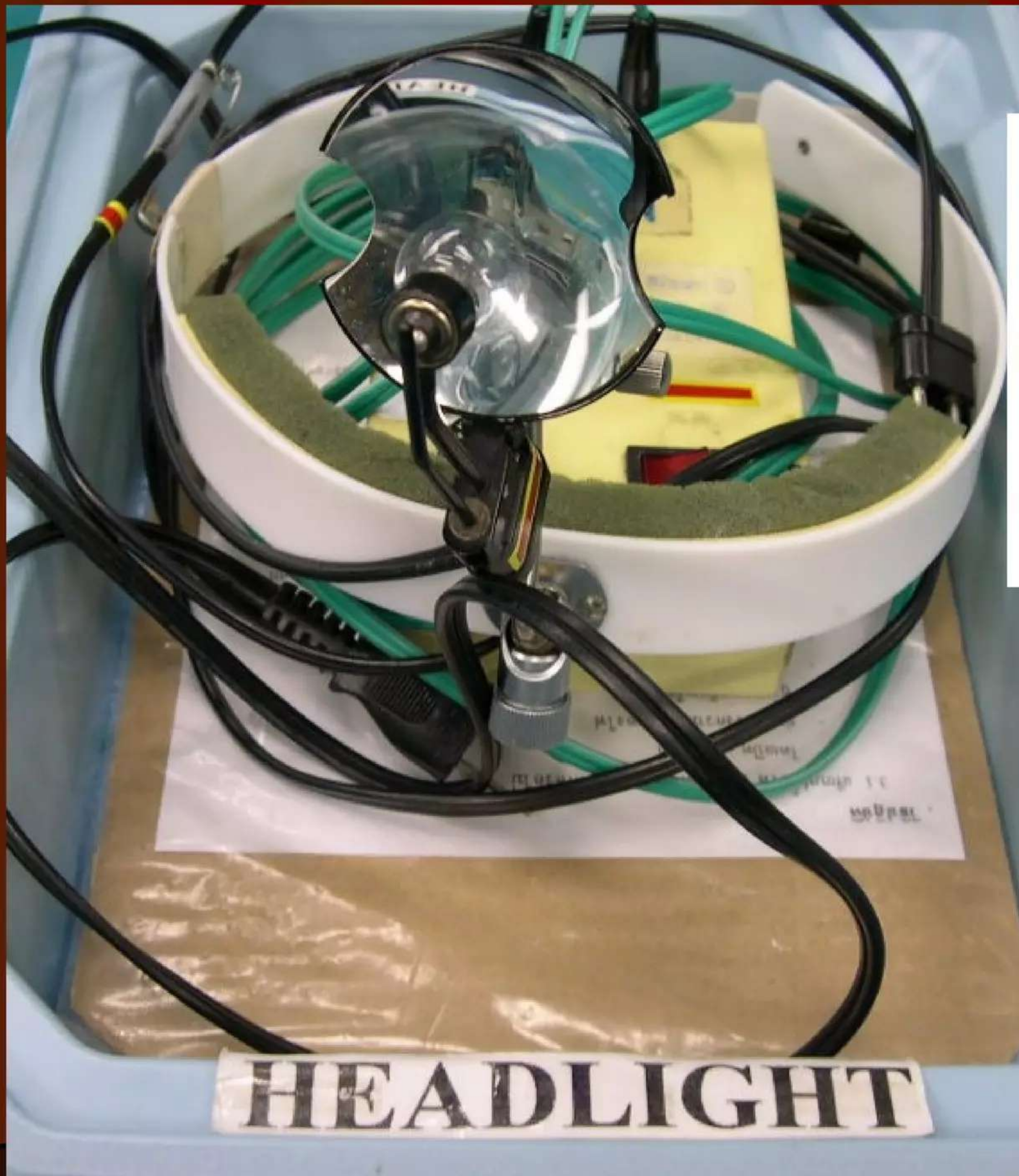ติดต่อสอบถาม

7.11

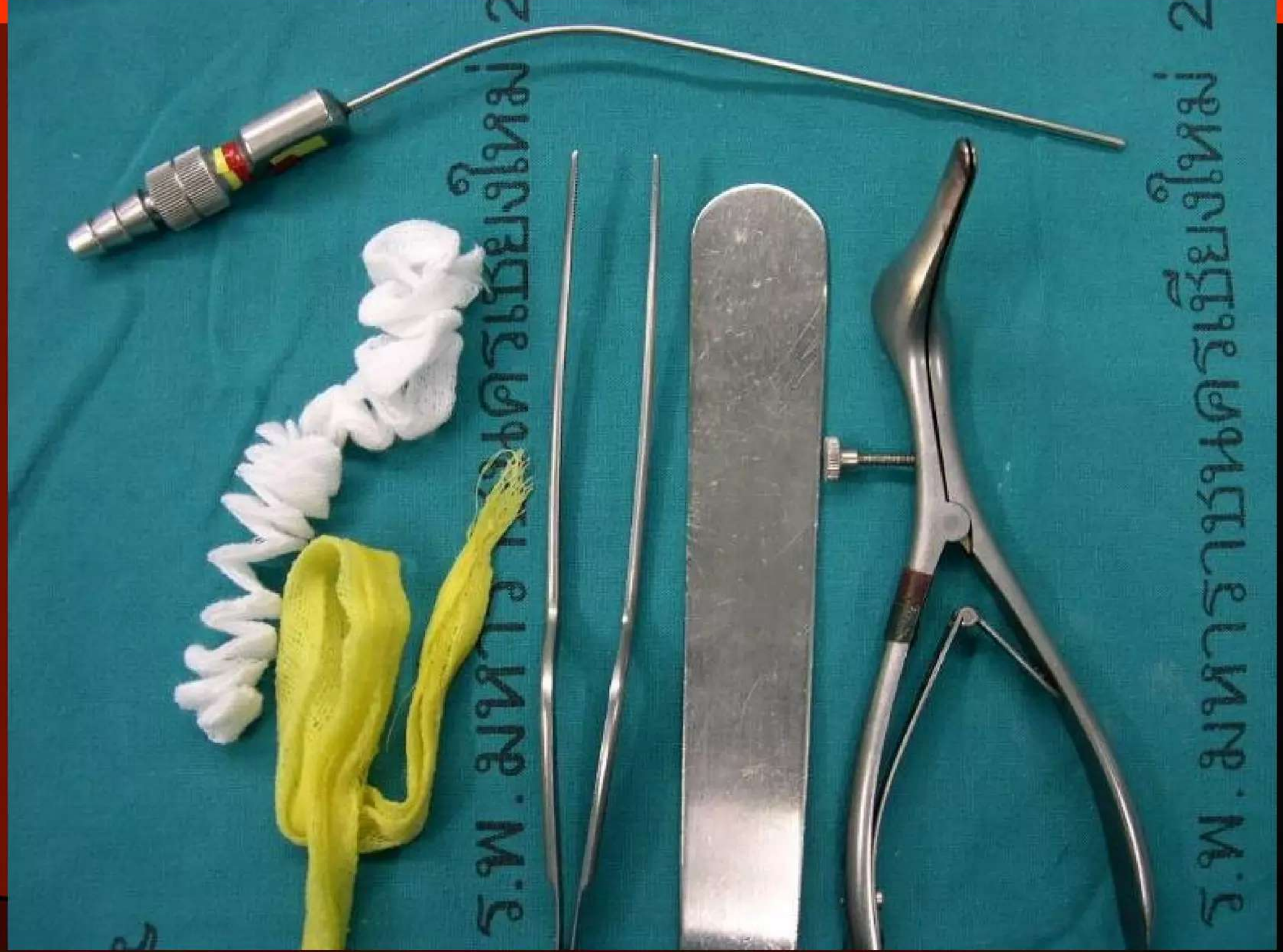

ขอบเขต ของสาขา โสิต ศอ นาสีก วิทยา

- สาขาทางวิชา ทางหุ คอ จมุก ที่พบ บ่อยมีขอบเขตคือ
 - โรคของ หุ โรคเวียนน คีระชะ และการ เลื่อมของการได้ยีน
 - โรคของคอ ทอนซิล กล่องเสียง ไทรอยด์
 - โรคของโพรง จมุกและไซนัส
 - วัตถุแปลกปลอมของ หุคอ จมุก




instruments



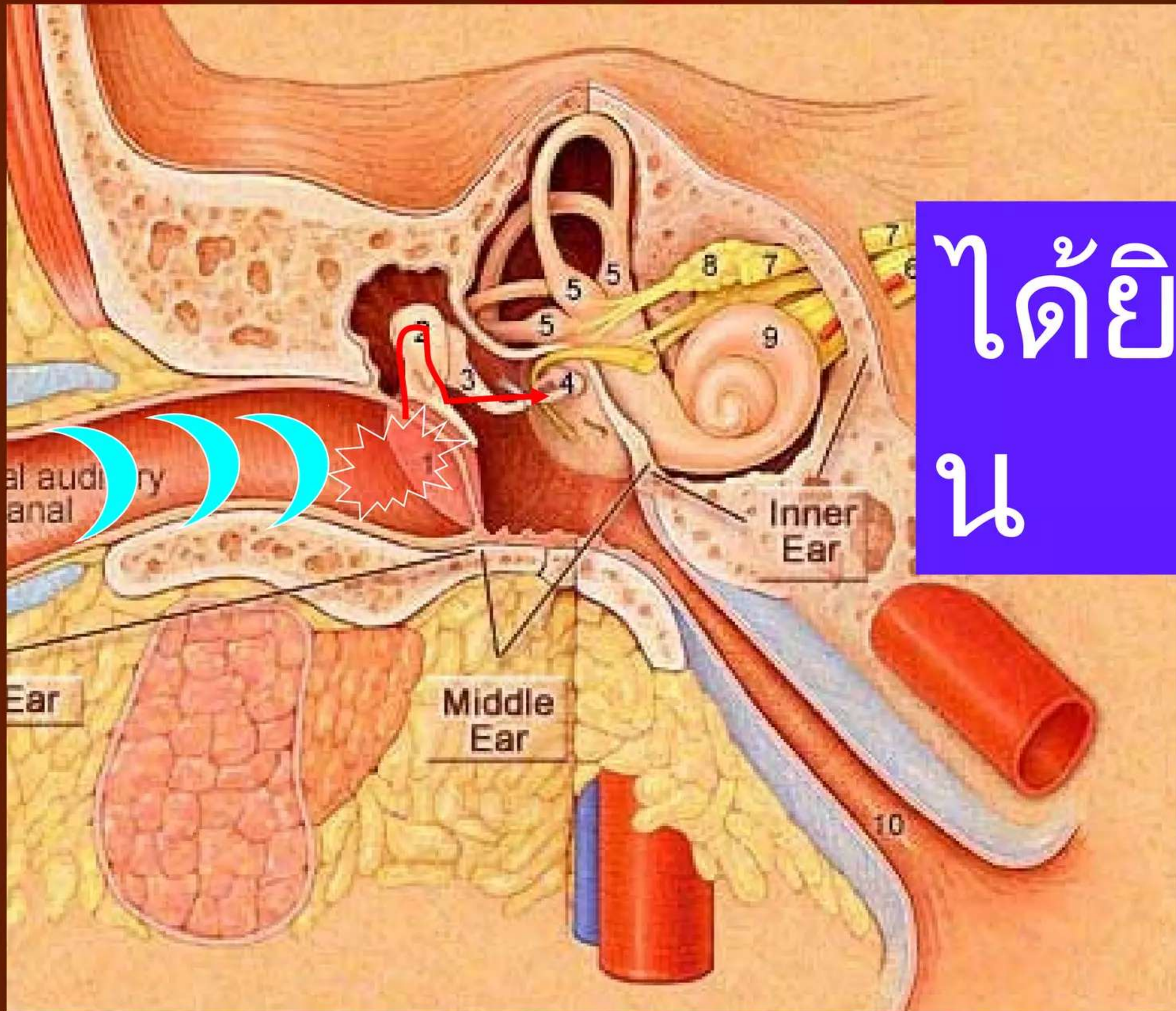
คนไข้มาหาเรา เขาต้องการอะไร?

- ฉันทเป็นโรค หรือเปล่า
- หากเป็น เป็นโรคอะไร
- รักษาอย่างไร
- จะหายไหม

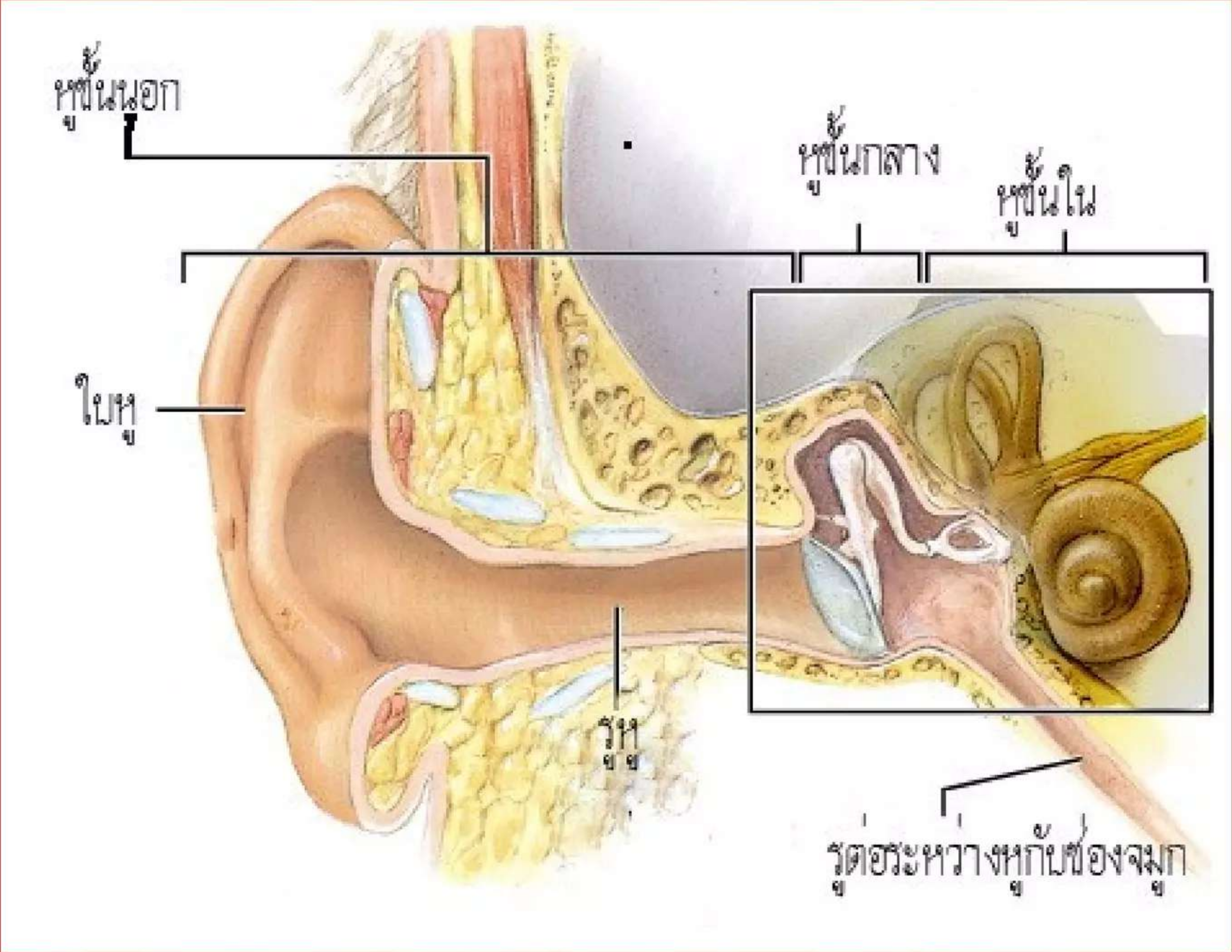


กายวิภาคของหู

- หูชั้นนอก
- หูชั้นกลาง
 - แก้วหู tympanic membrane
 - กระดุก ค้อน ทั้ง โกลน
- หูชั้นใน
 - ส่วนรับเสียง cochlear
 - อวัยวะรับการทรงตัว Vestibular organ



ได้ยิน
น



อาคารขบองโรคหนู

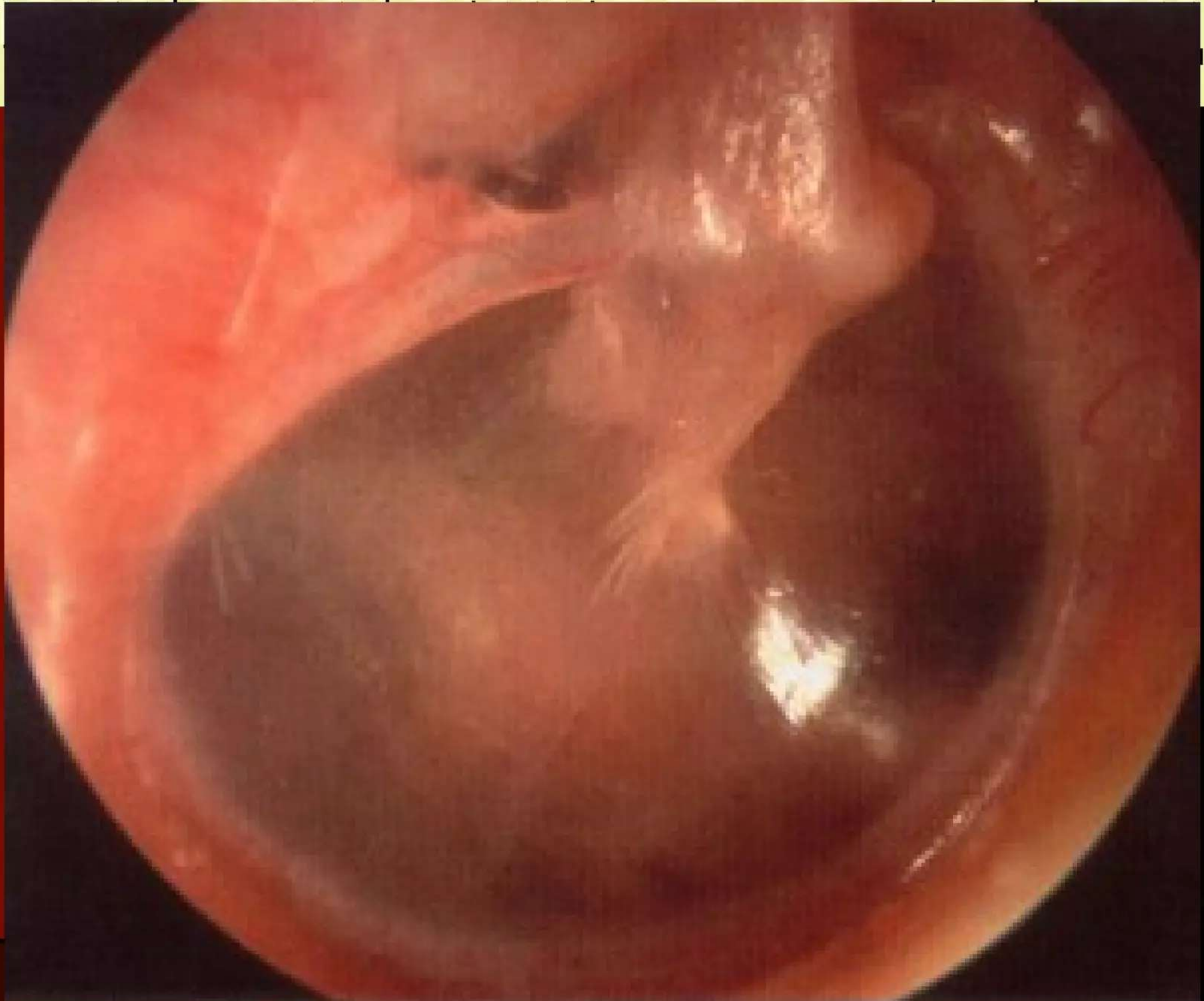
- ปวดหู
- หูมีหนองไหล
- มีเสียงดังในหู
- เวียนศีรษะบ้านหมุน
- การได้ยินลดลง



วิธีการตรวจหู



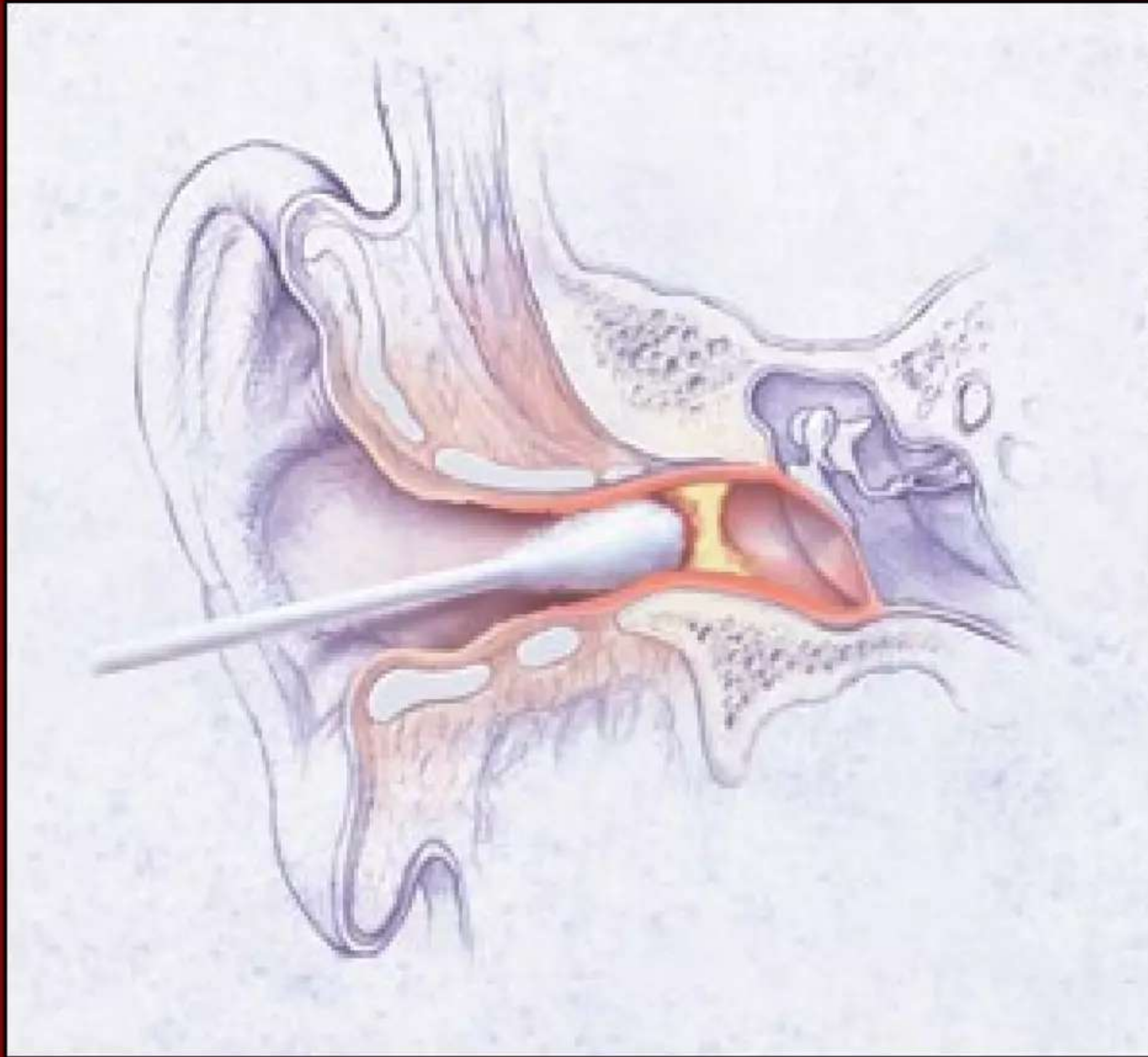
શ્રી યજ્ઞસ્મૃતિ સુબ્રહ્મણ્ય યજ્ઞસ્મૃતિ



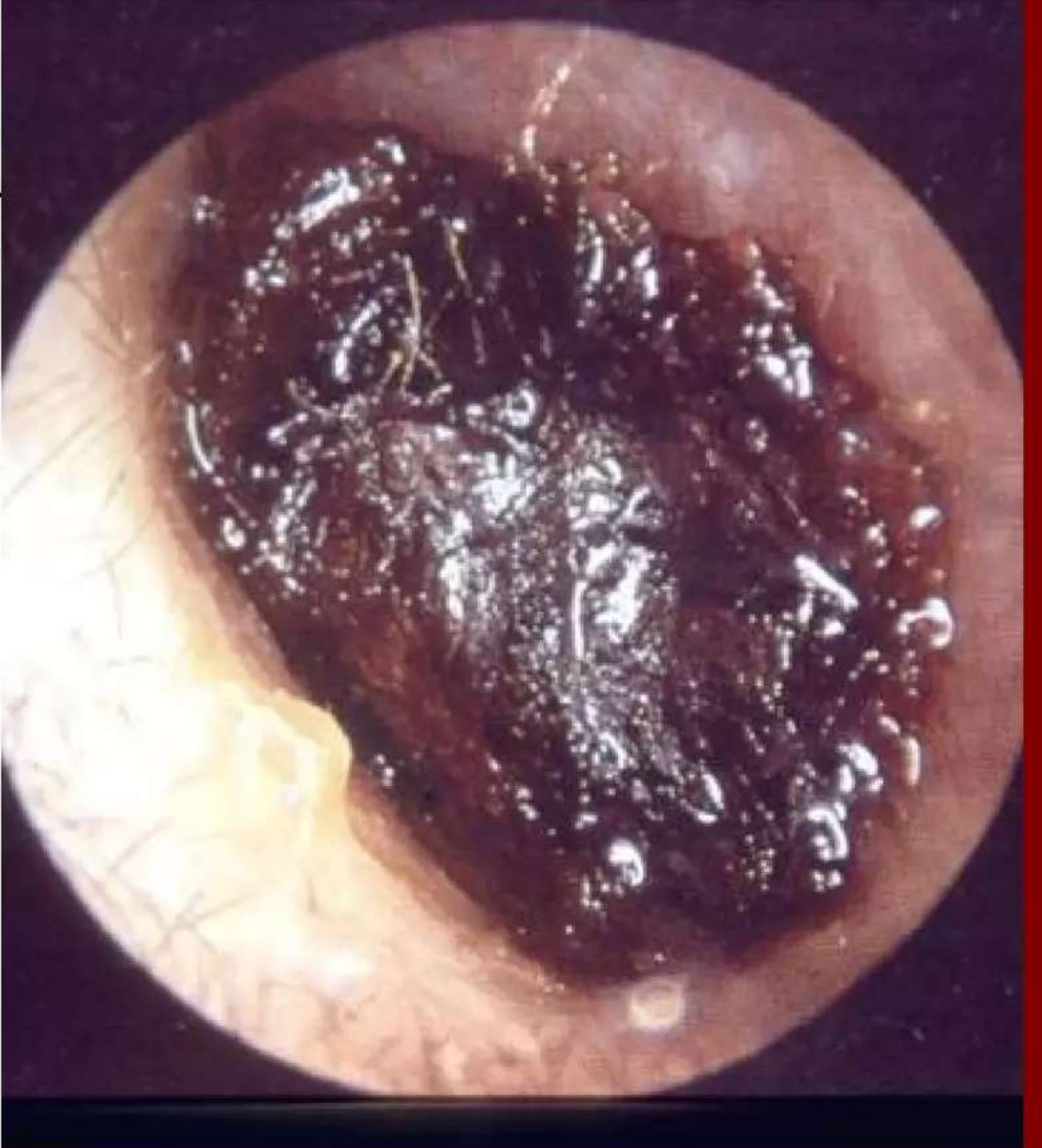โรคของหูที่พบบ่อย

- ขี้หูตัน
- สิ่งแปลกปลอมอื่นๆ
- หูน้ำหนวก
- หูตึงจากอายุมาก
- น้ำในหูไม่เท่ากัน
- หูเสื่อมจากเสียงดัง

ขี้หูตัน

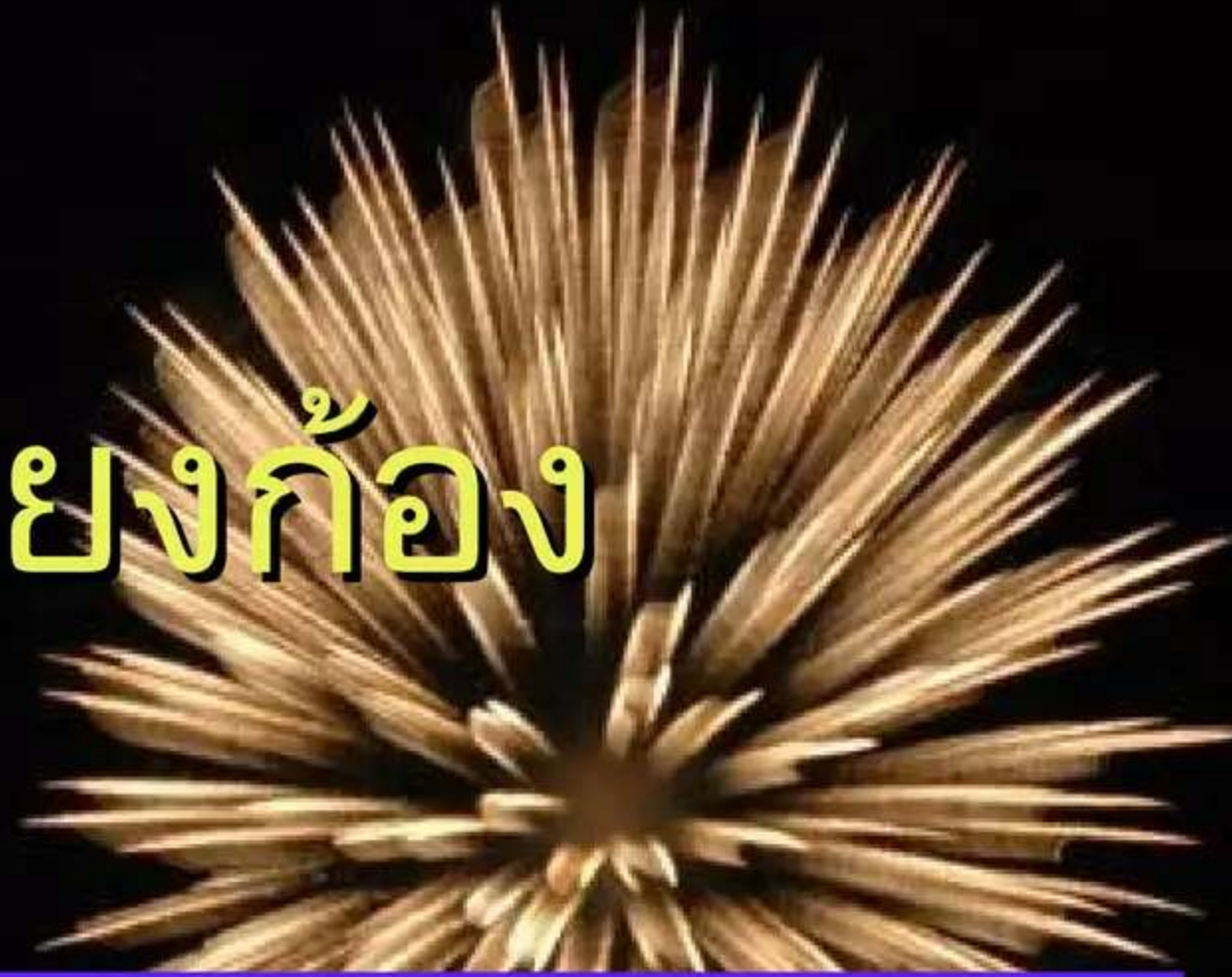

© 2001 Cristy Krames



ขี้หู

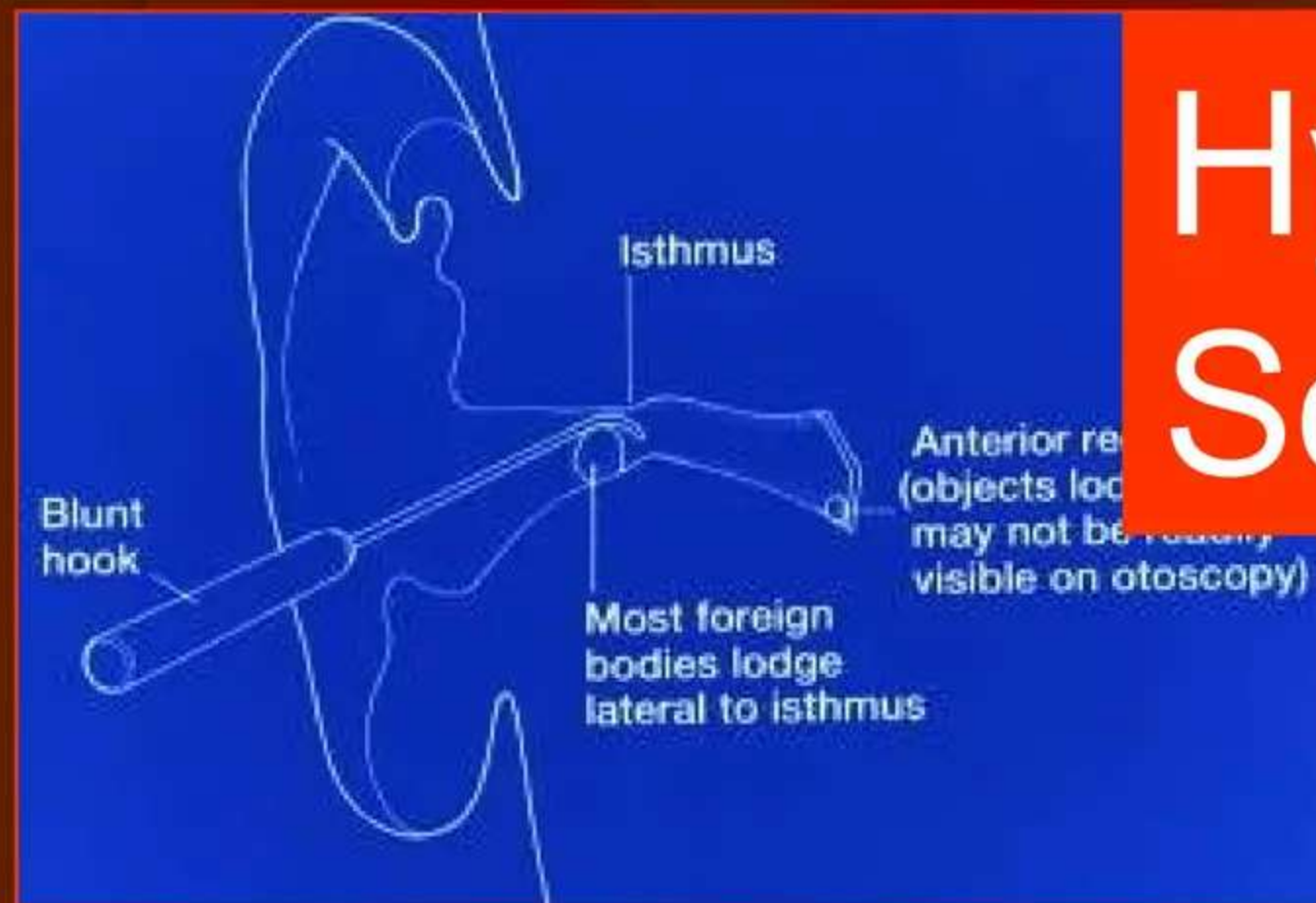
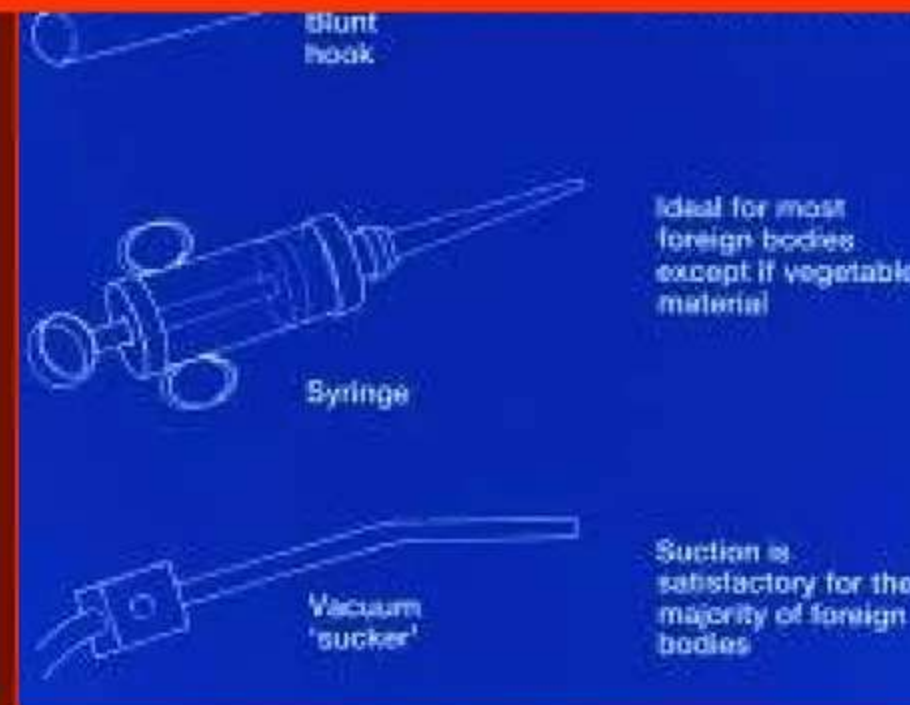

- หูอื้อ
- ปวดหู
- ฟุดแล้วมีเสียงก้อง



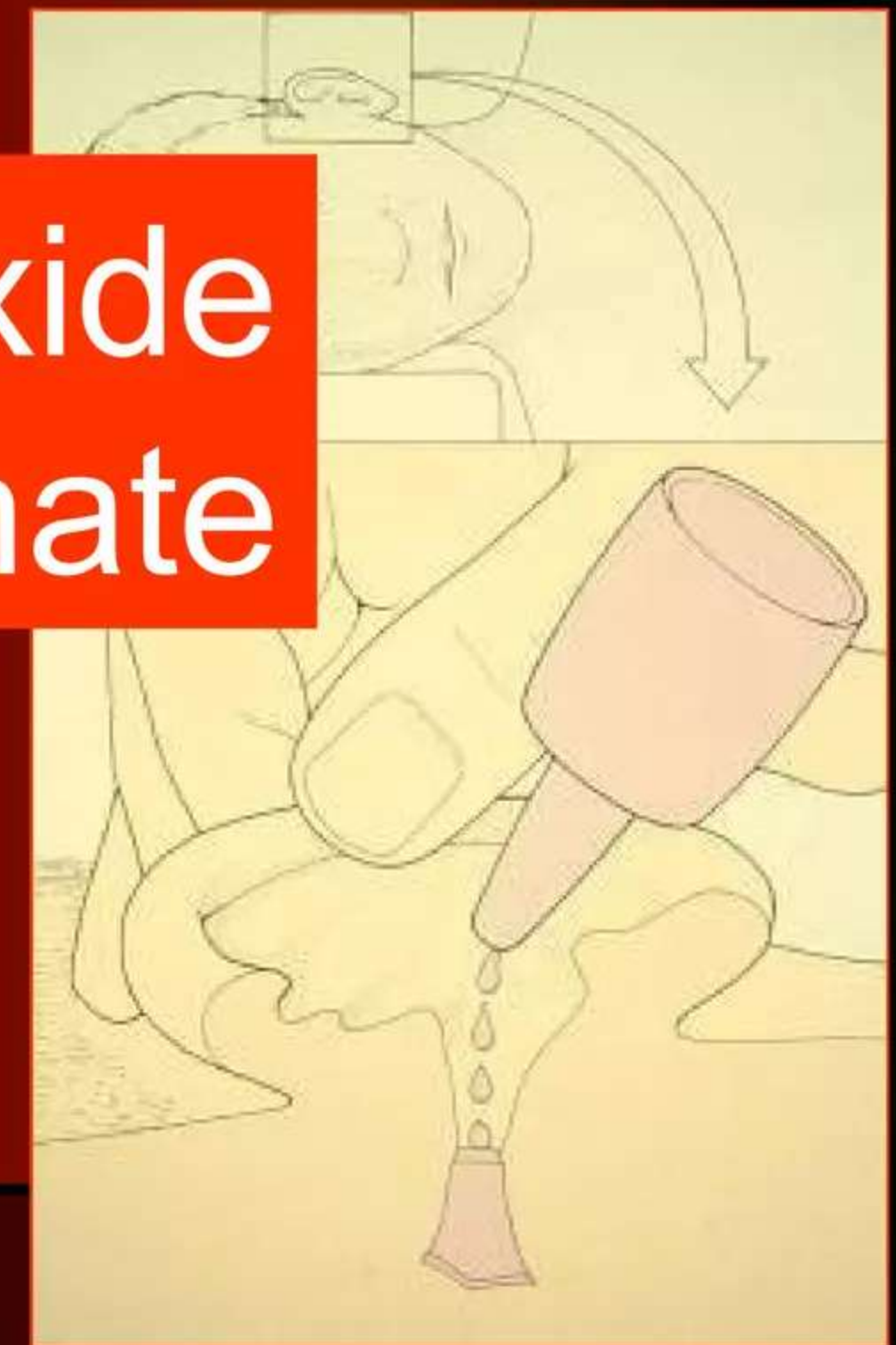รักษา

- แคะขี้หูด้วยแพทย์หูคอ จมูก
- หยอด NaHCO_3 , H_2O_2 1-2 สัปดาห์

Ear wax remove



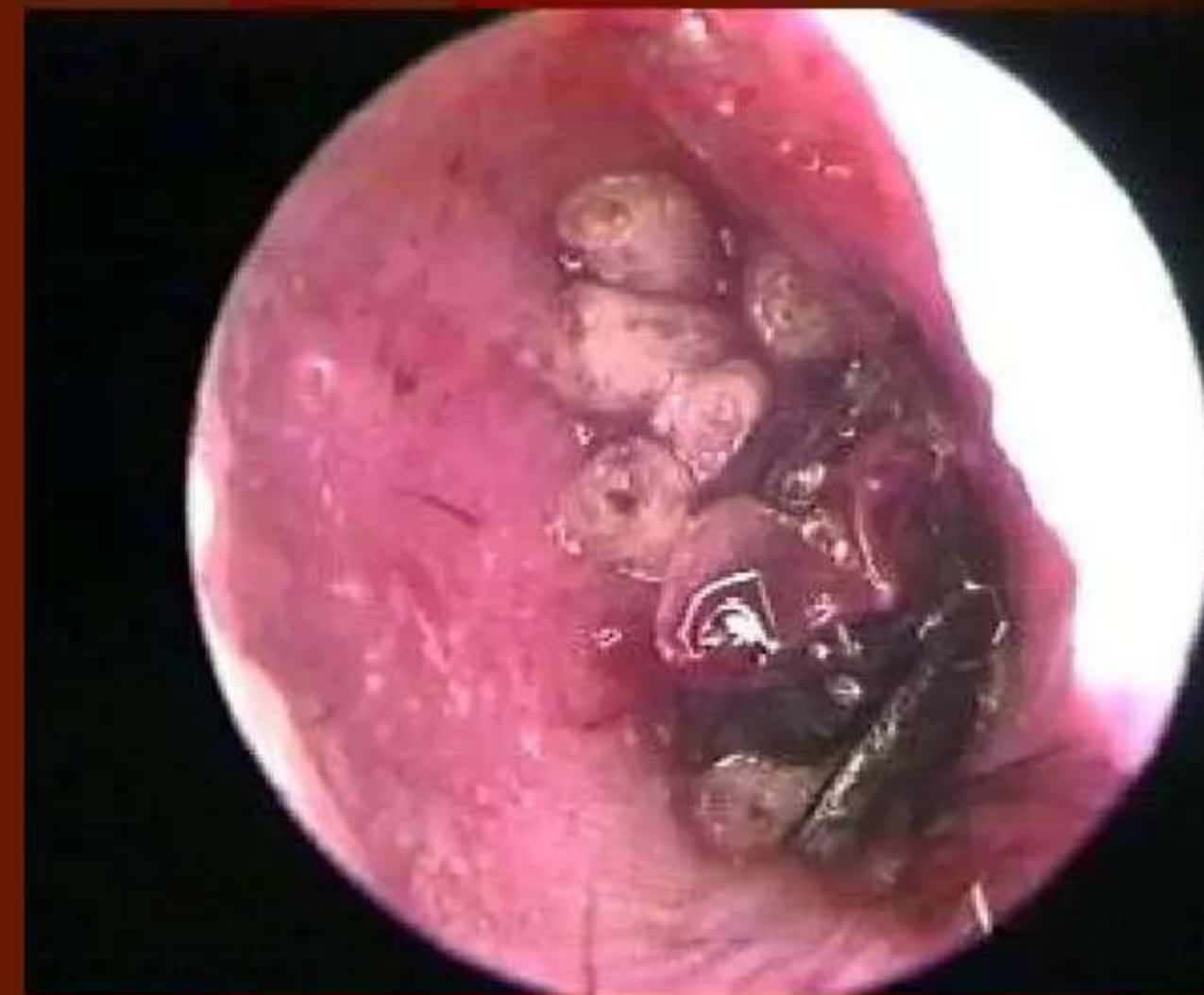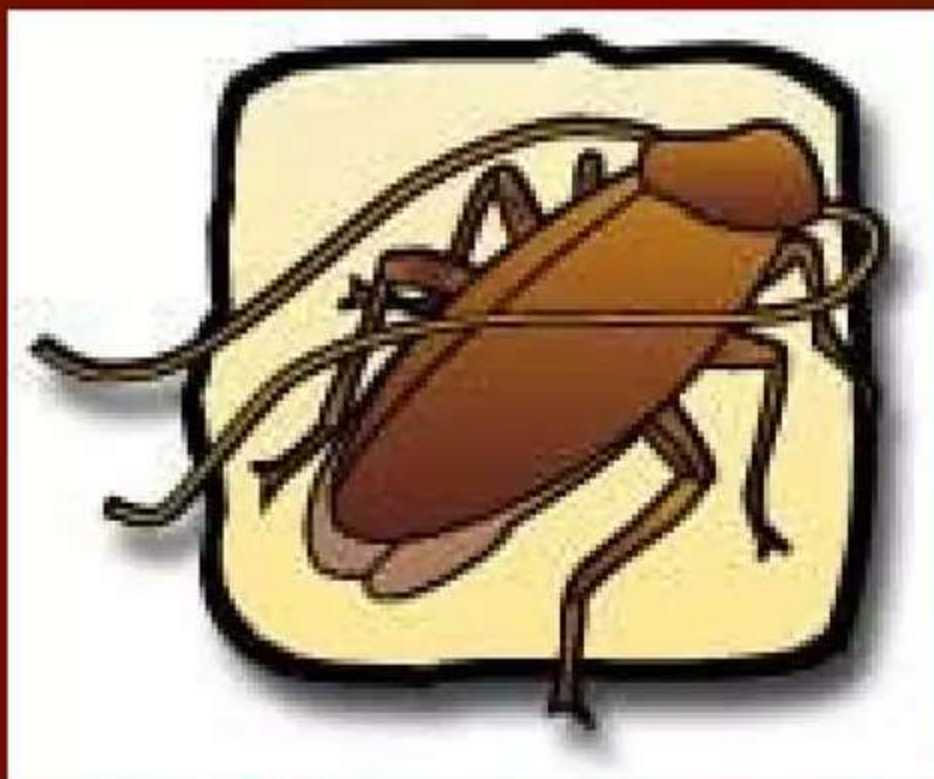
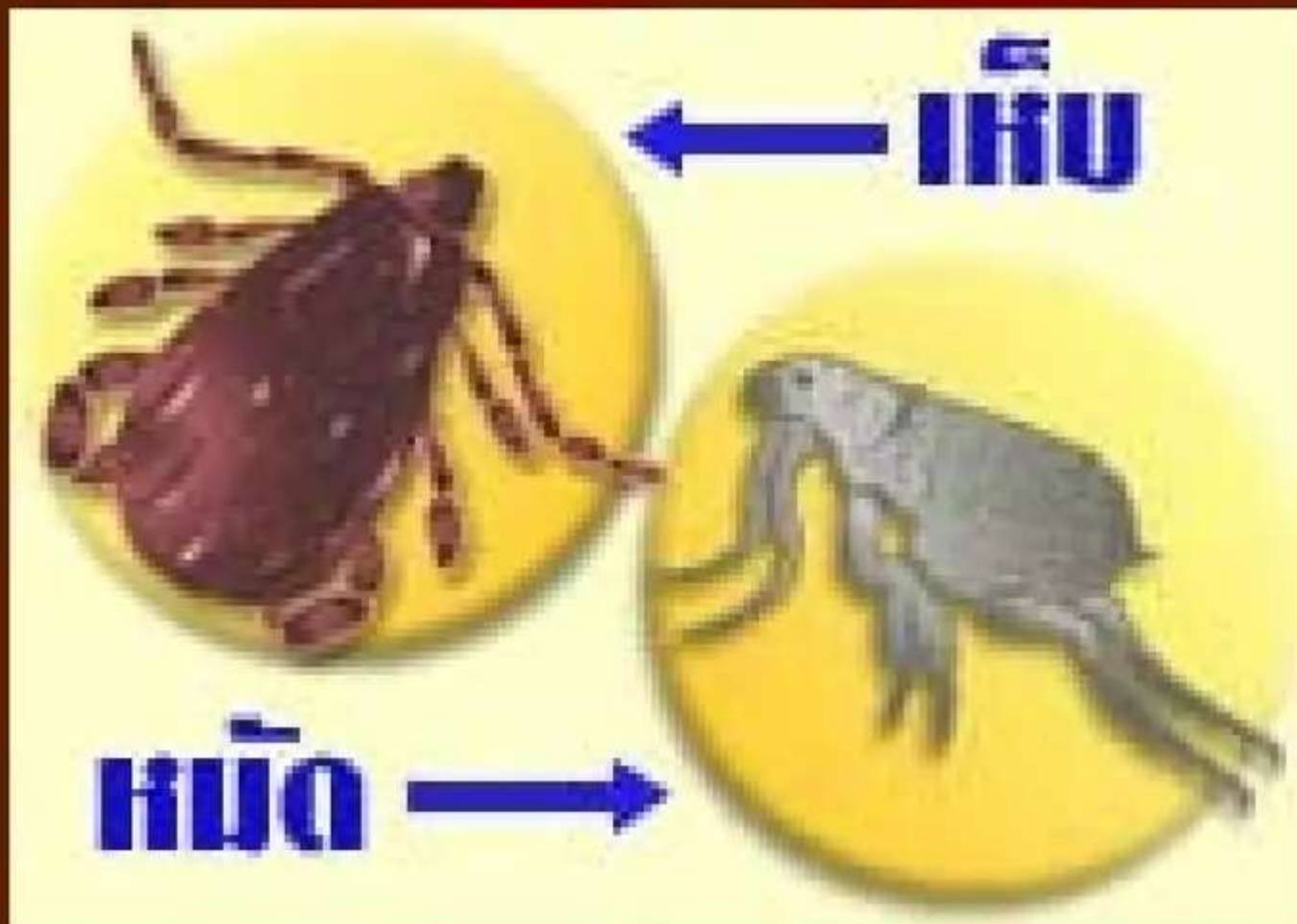Hydrogen Peroxide
Sodium bicarbonate





สิ่งแปลกปลอม ในหู

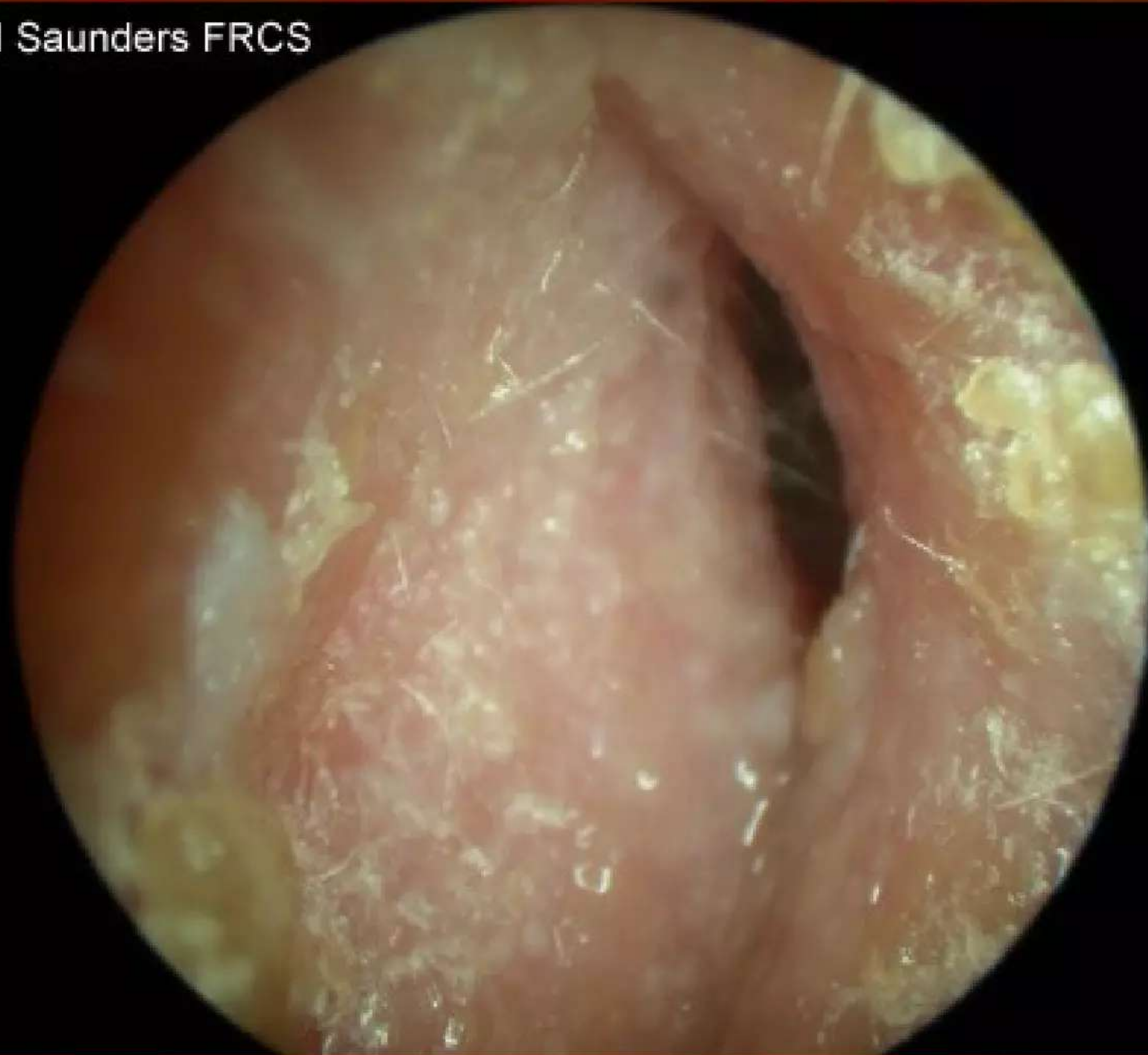- ถ่านนาฬิกา
- แมลงต่างๆ
- ขนไก่



หูชั้นนอกอักเสบ otitis externa

- มีอาการปวด หู มีหนองไหล เจ็บหู เวลาโยกใบหู พบในพวกชอบว่ายน้ำ
- ตรวจพบ รุ่หูบวม มีหนองไหล อาจพบ ตุ่มหนองในรุ่หู
- รักษา หยุดดยยาปฏิชีวนะ 5-7 วัน

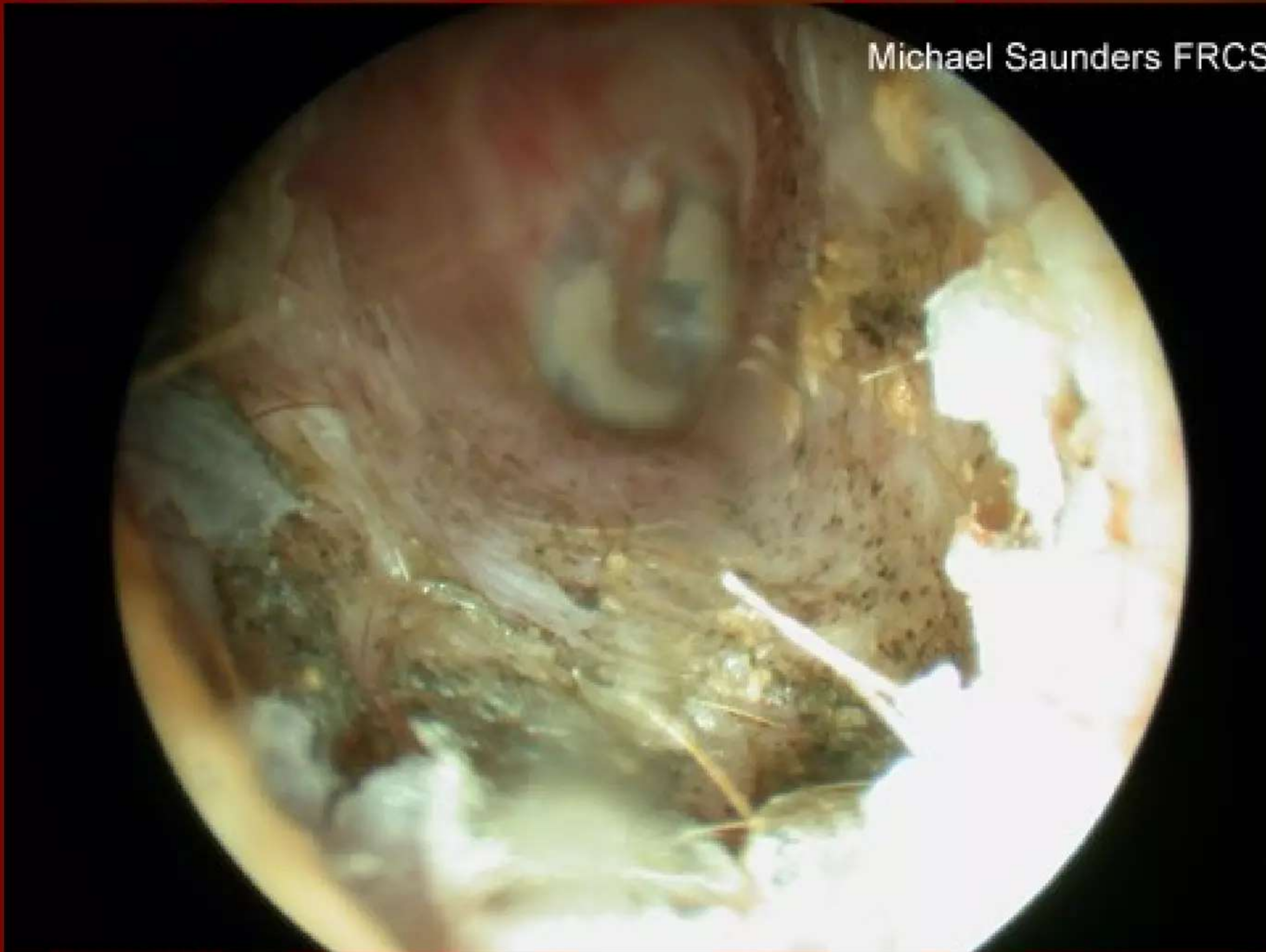
Michael Saunders FRCS



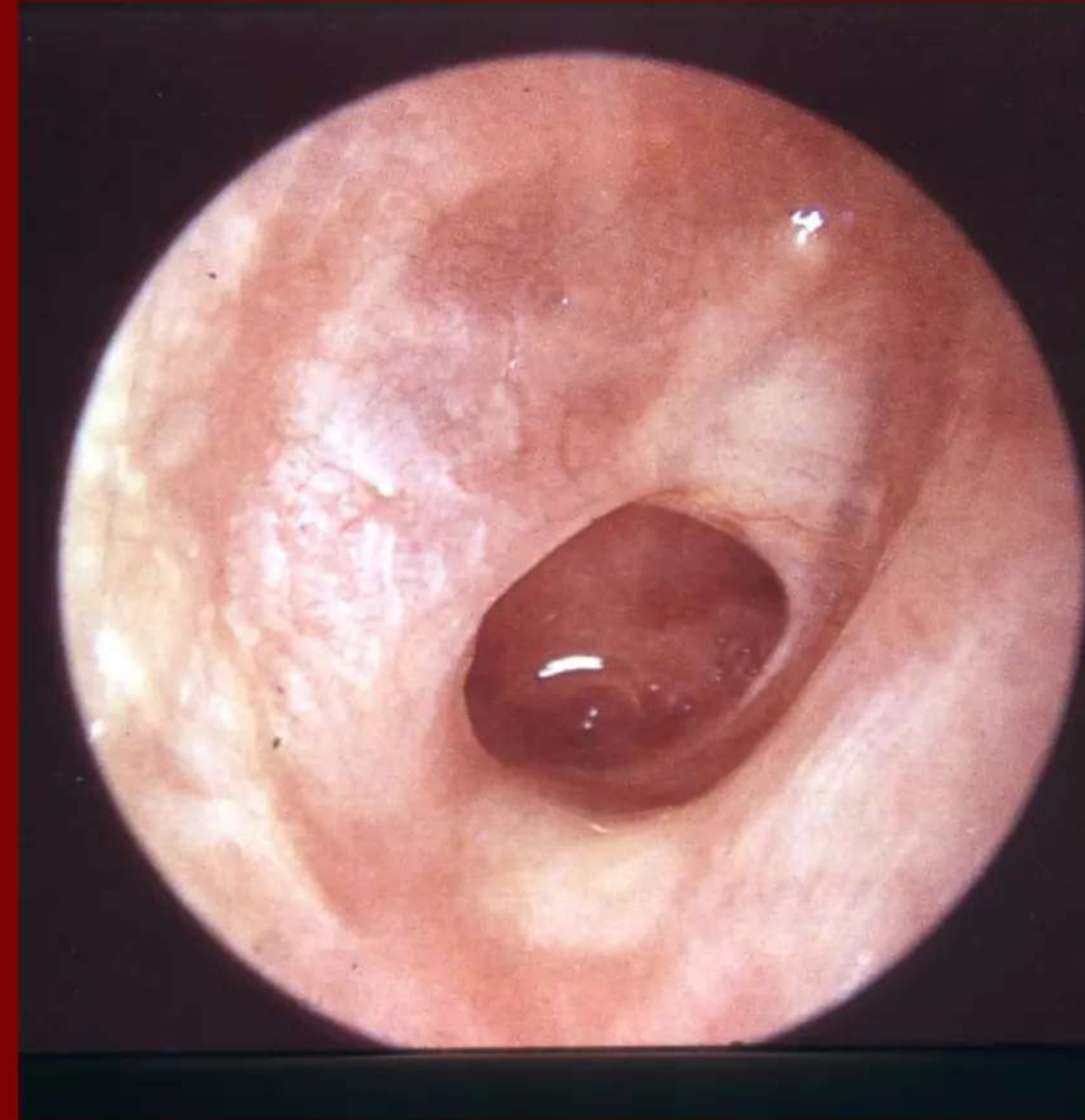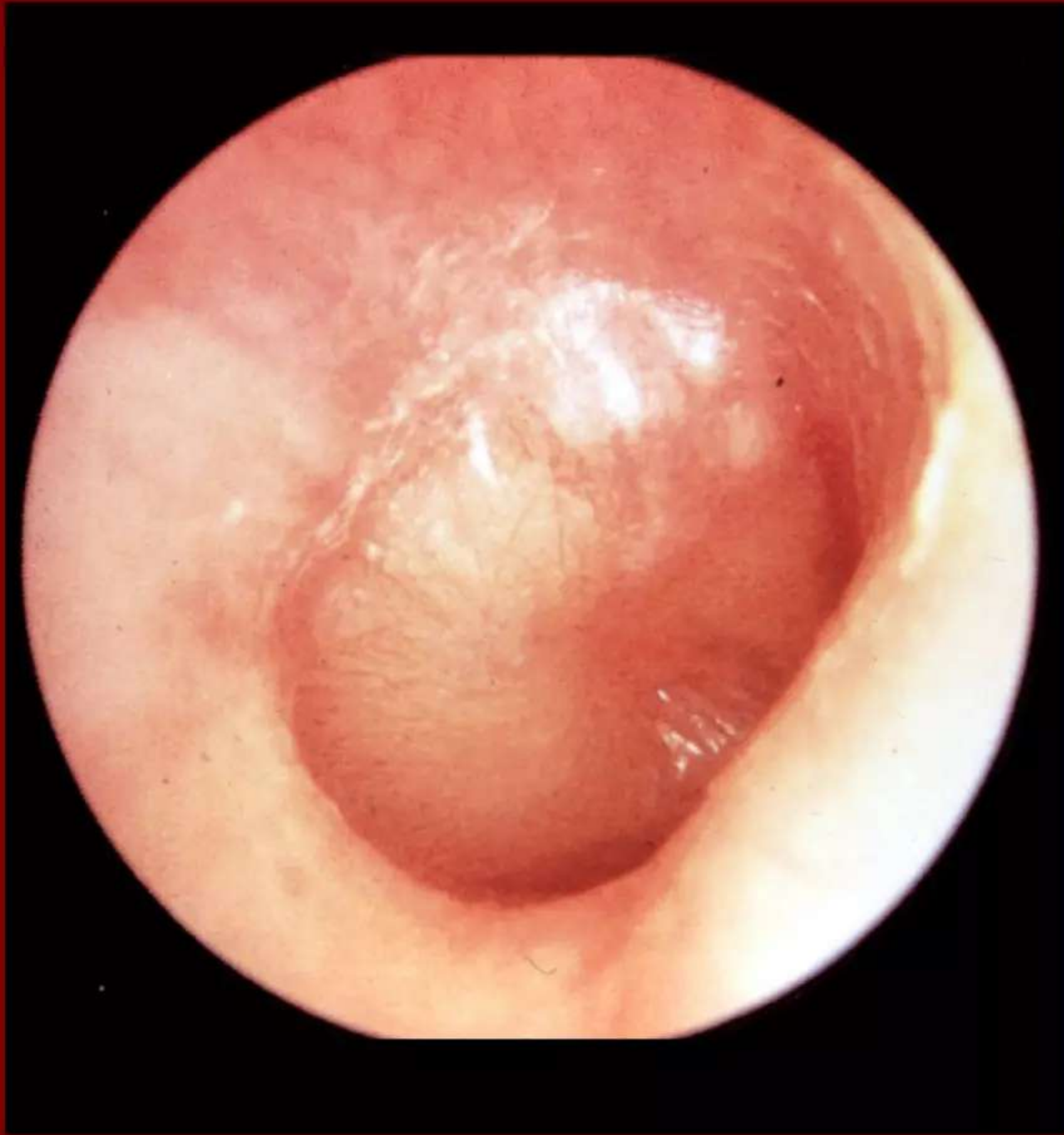เชื้อราในรูหู Otomycosis

- พบในคนที่ชอบใช้ยาหยอดหูโดยไม่จำเป็น น้ำเข้าหูบ่อยๆ
- มีอาการ หูอื้อ มีน้ำไหลจากหู
- ตรวจ มีเชื้อราสีดำในรูหู หรือ มีเยื่อคล้ายกระดาษชำระเปียกน้ำในรูหู
- รักษา
 - ทำความสะอาดรูหู โดยแพทย์
 - ล้างหูด้วย Burrow's solution

Michael Saunders FRCS



หูน้ำหนวก



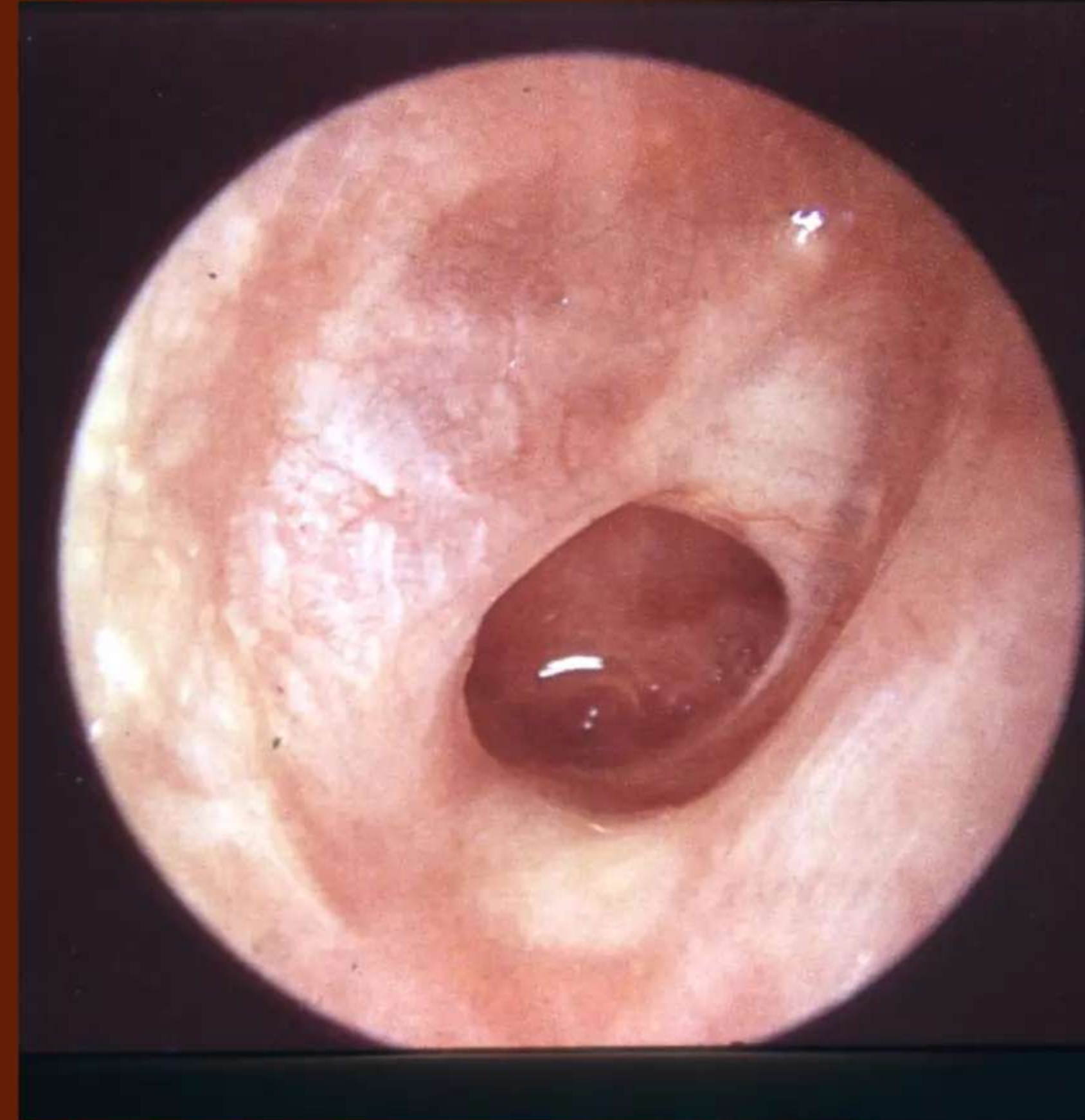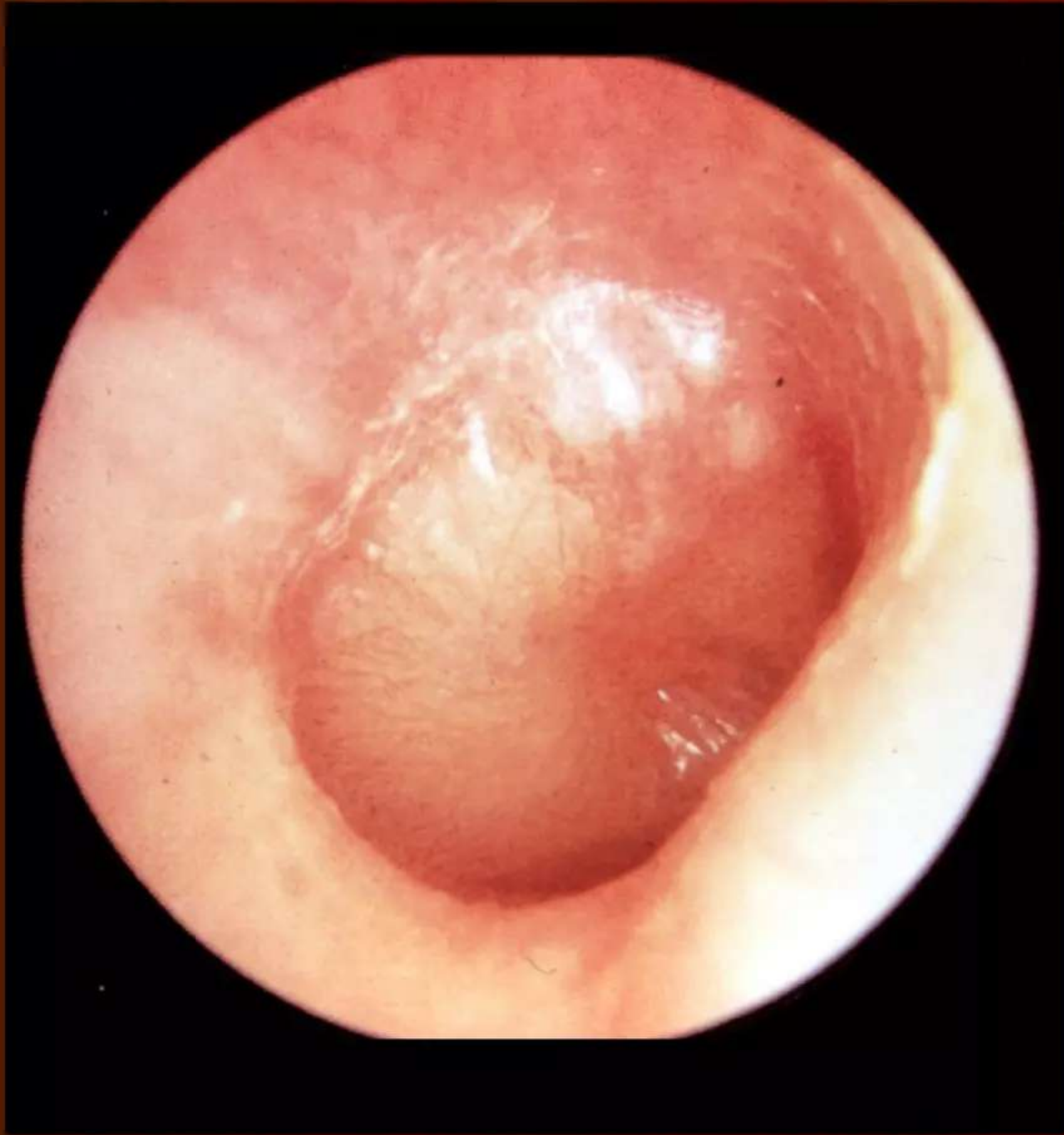หูน้ำหนวก AOM

- หูน้ำหนวกเฉียบพลัน Acute Otitis media
 - ปวดหู เป็นไข้ มักเป็นเด็กและหลังจากเป็นหวัด 4-5 วัน
 - ตรวจจ มีแก้วหูบวมแดง อาจมีหนองไหลจากหูชั้นกลางซึ่งมีลักษณะเป็นมูก

หูน้ำหนวก (COM)

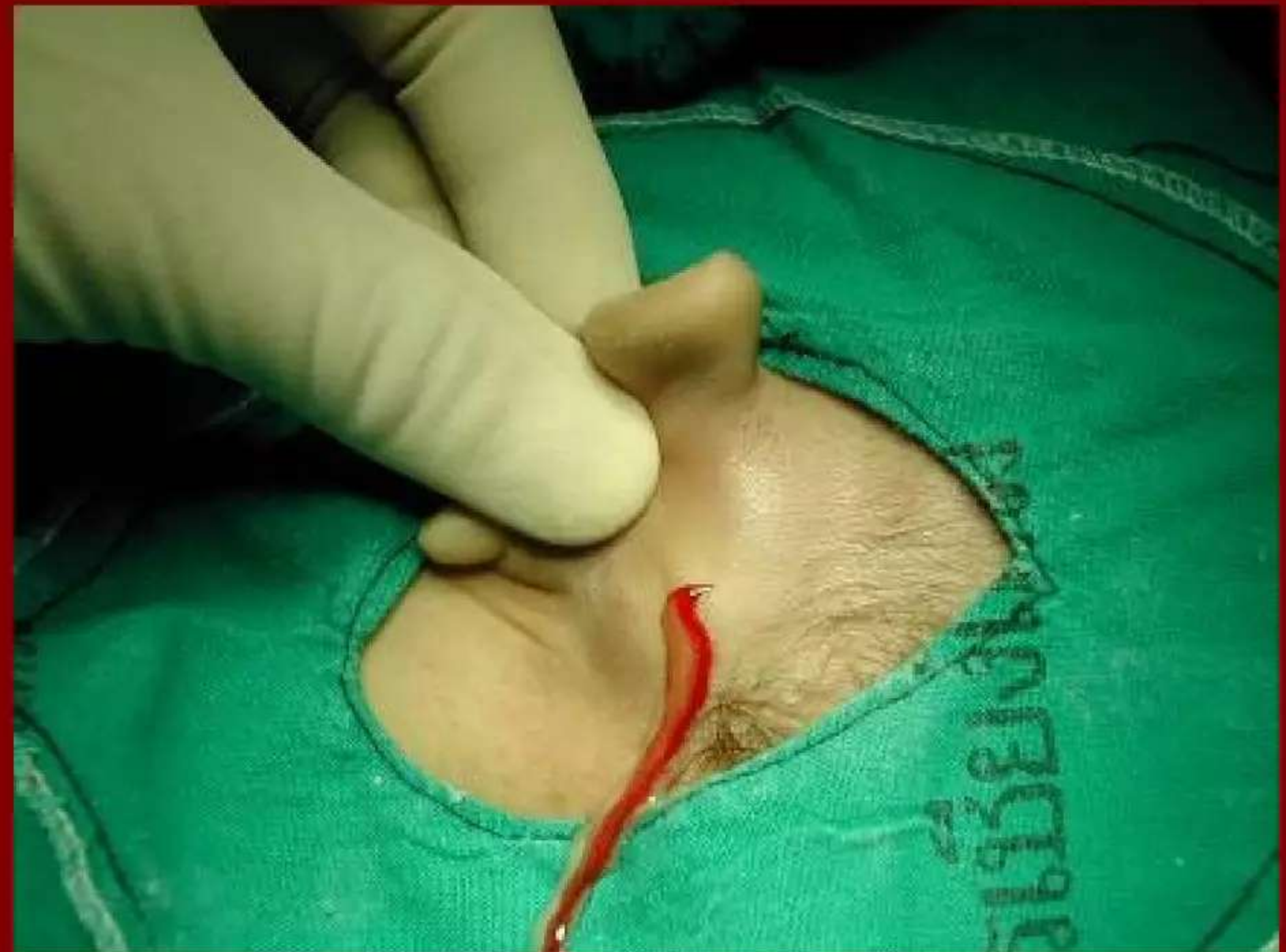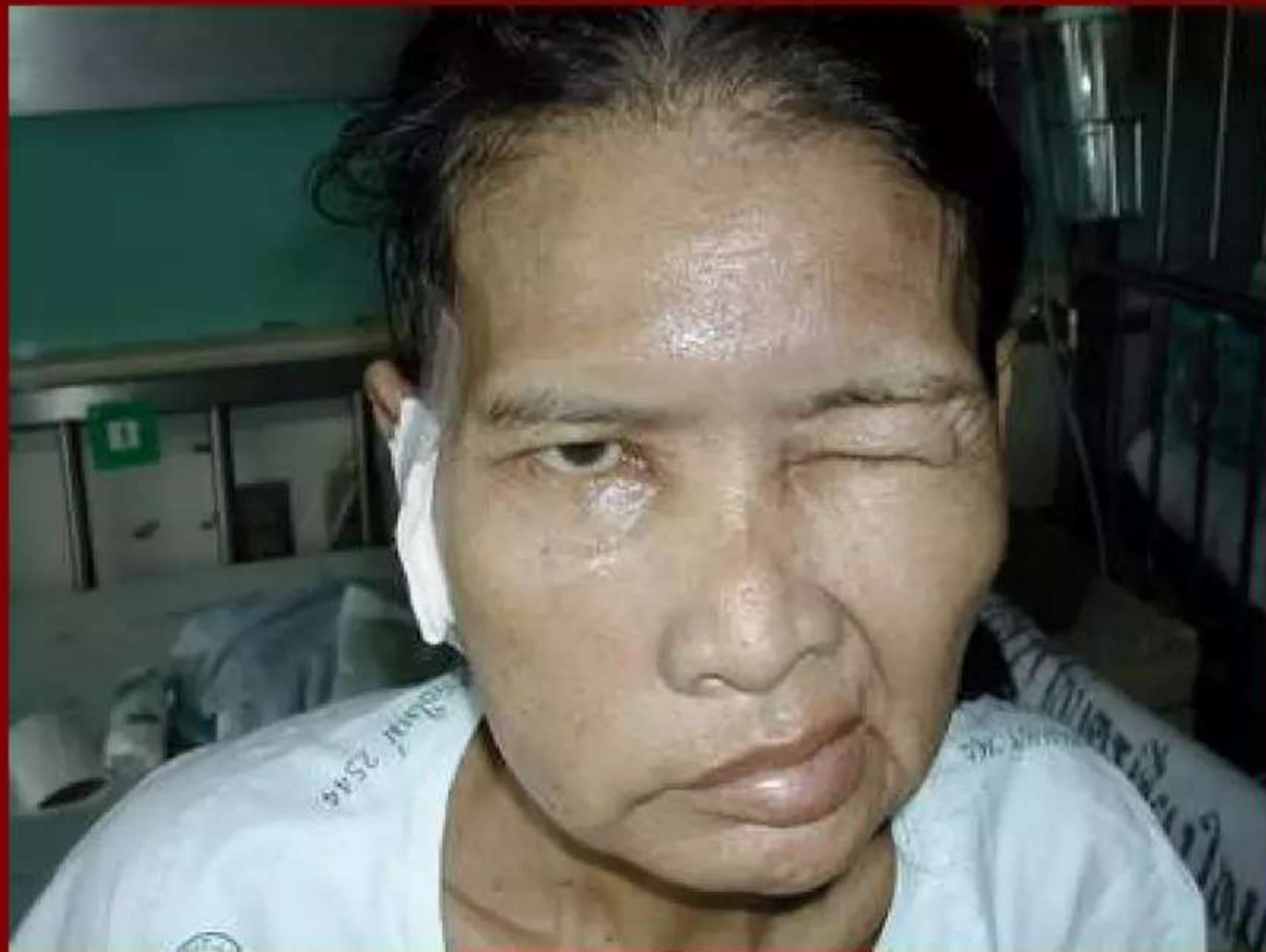
- หูน้ำหนวกเรื้อรัง Chronic Otitis media ไม่ปวดหู ไม่เป็นไข หนองไหลเป็นหยๆ เดือน
 - ตรวจ มีแก้วหูทะลุ อาจมีหนองไหลจากหูชั้นกลางซึ่งมีลักษณะเป็นมูก หรือเป็นหนอง

หูน้ำหนวก



มีภาวะแทรกซ้อน

- มีหน้าเบี้ยว มีฝ้าในสมอง
- หนองมีกลิ่นเหม็นเน่า
- เดินเซ มีเยื่อหุ้มสมองอักเสบ



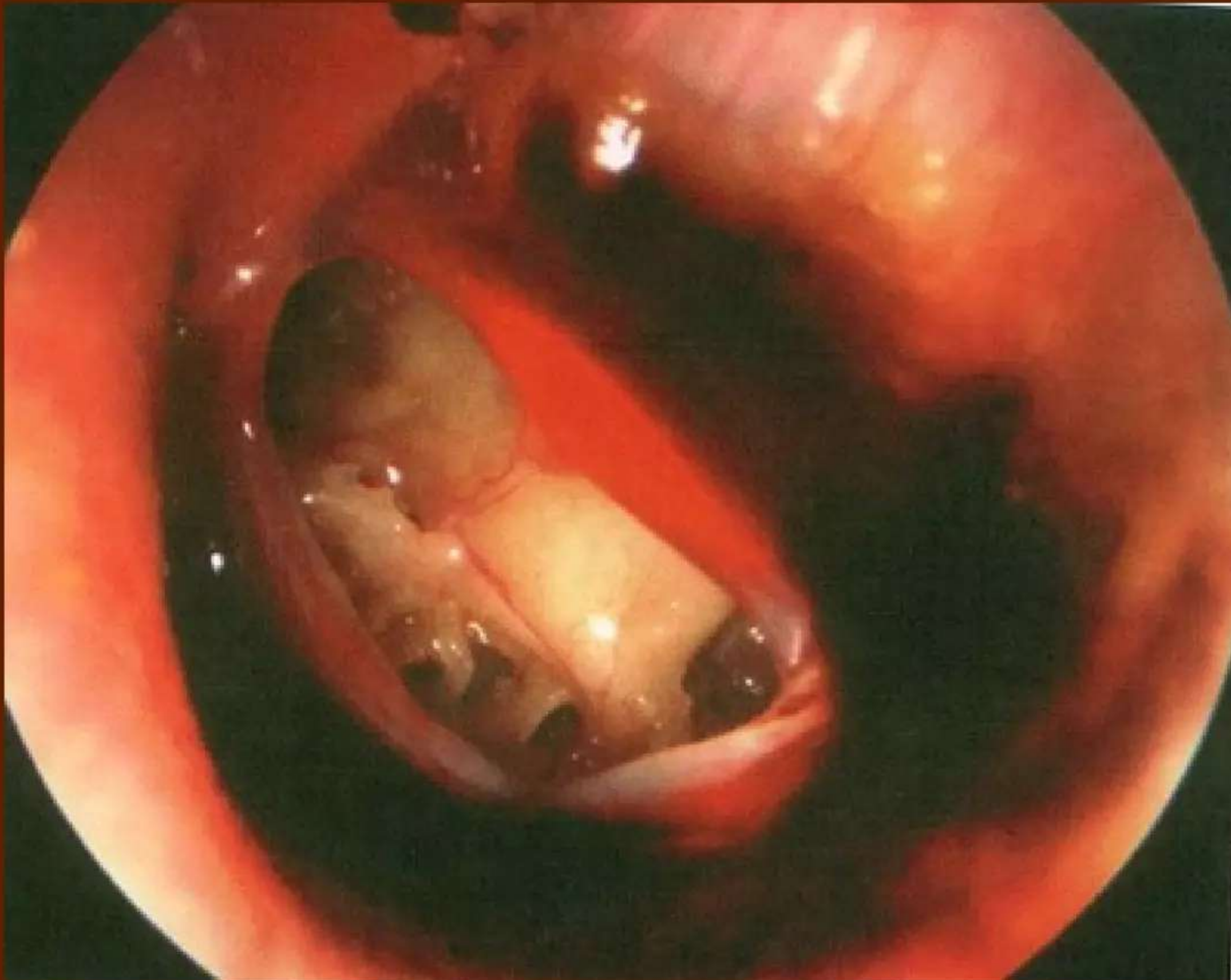
รักษาหวัดน้ำหนวกเบื้องต้น

- ในรายที่เป็นแบบเฉียบพลัน
 - สัมพันธ์กับ เด็กและเป็นหวัด
 - ยาแก้หวัด Anti-Histamine, Decongestant
 - ยาปฏิชีวนะแบบกิน Amoxil, Erythro
 - ยาแก้ไอ
 - หากเกิดภาวะแทรกซ้อนรีบส่งแพทย์หูคอจมูก

รักษาหูน้ำหนวกเบื้องต้น

- ในรายที่เป็นแบบเรื้อรัง
 - ยาปฏิชีวนะหยอดที่มี steroid
 - ยาปฏิชีวนะแบบกิน Amoxil, Erythro
 - หากเกิดภาวะแทรกซ้อนรีบส่งแพทย์หูคอจมูก
 - รอหนองแห้ง 3เดือนผ่าตัดปะแก้วหู

แก้วหูผู้ป่วยที่ถูกประทัดยักษ์



วันลอยกระทงที่ผ่านมา

แก้วหูทะลุจากอุบัติเหตุ

- มีอาการ หูอื้อ มีเลือดออก
- รักษา ห้ามน้ำเข้า ห้ามหยอดยา
- รอ 3เดือน ไม่ติด ผ่าตัด ปะแก้วหู



Hearing loss การได้ยินลดลง

Conductive hearing loss

Pain and pus → map#1

Traumatic perforation

Chronic otitis media, SOM

Impact cerumen

otosclerosis

?. (congenital , tumor)

Hearing loss II

Sensory hearing loss

unilat

Sudden hearing loss

Meniere disease โรคน้ำในหูไม่เท่ากัน

Tumor ;acoustic

Bilat.

Oto-toxic: aminoglycoside, anti-malaria, ASA, Anti-cancer, diuretic

Presbycusis หูเสื่อมจากอายุมาก

Noise-induce hearing loss หูเสื่อมจากโดนเสียงดัง

Hearing aid

PROAK
Micro Zoom
เครื่องช่วยฟังแบบ
ไมโครโซลโรท

PROAK
Micro Vox
เครื่องช่วยฟัง
แบบ FM

PROAK
Micro Link
เครื่องช่วยฟัง
แบบ FM, ไซลิโคน

PROAK
INCA

BEI HEARING AIDS CO., LTD

SIEMENS เครื่องช่วยฟังแบบกล่อง

ช่วยเพิ่ม
คุณภาพของ
เครื่องช่วยฟัง
ด้วยระบบกล่อง
โดยแพทย์และ
SIEMENS แล

แบบติดหู
แบบในหู
แบบในหู(MINI)
แบบสอดหู

แบบทัดหูหลัง
สำหรับผู้มีประสาทหูเสื่อมน้อย
ถึงมาก

ขนาดเล็ก ใส่ในช่องหู (ITC)
สำหรับผู้มีประสาทหูเสื่อมน้อย
ถึงมาก

Vertigo

Differential ;Central vert. OR peripheral vert.

Non hearing loss

- Benign peripheral positional vertigo
เวียนศีรษะเมื่อเปลี่ยนท่า
- Vestibular neuronitis
- migraine ไมเกรน
- epilepsy ลมชัก

Hearing loss

- Menier disease
- Sudden neural hearing-loss

Treatment Vertigo

- Supportive Rx

1. Vestibular suppressive
 - * Dramamine IV.
 - * dyazepam IV
2. Vasodilator
3. Bed rest for prevent accident
4. vestibular exercise

- Specific Rx

1. BPPV = exercise
2. Meniere = diuretic
3. vestibular neuronitis = observation
4. migraine = anti-migraine
5. etc...

Facial nerve palsy หน้าเบี้ยว

Congenital

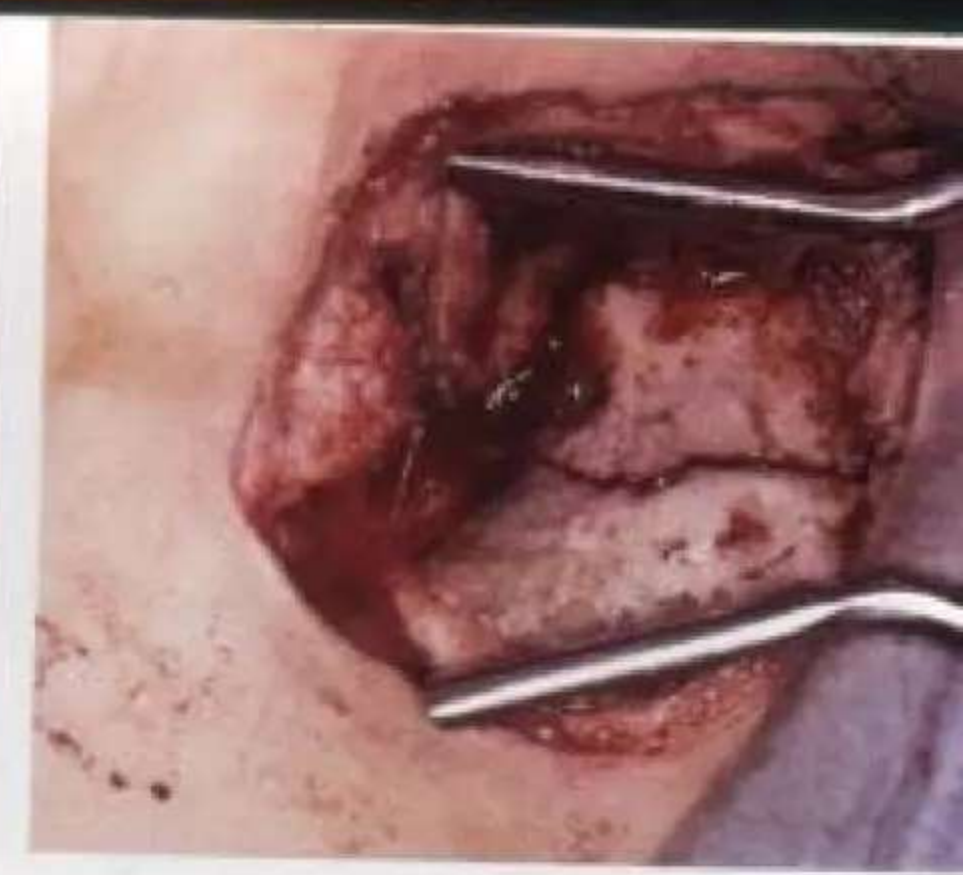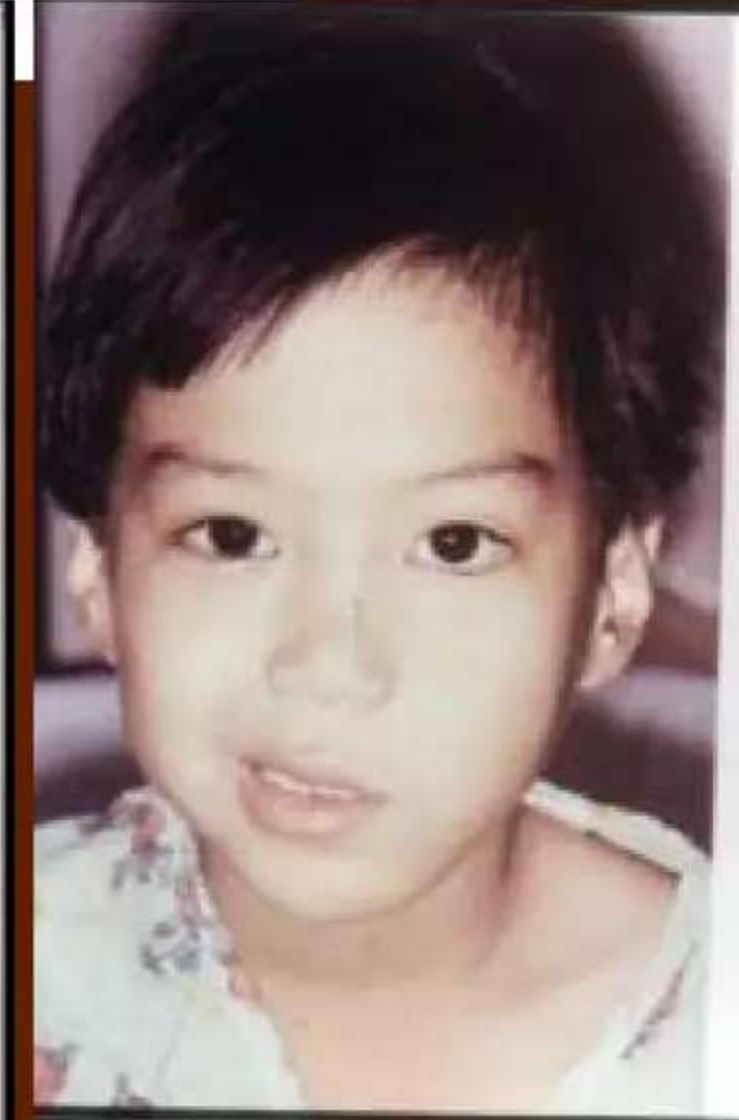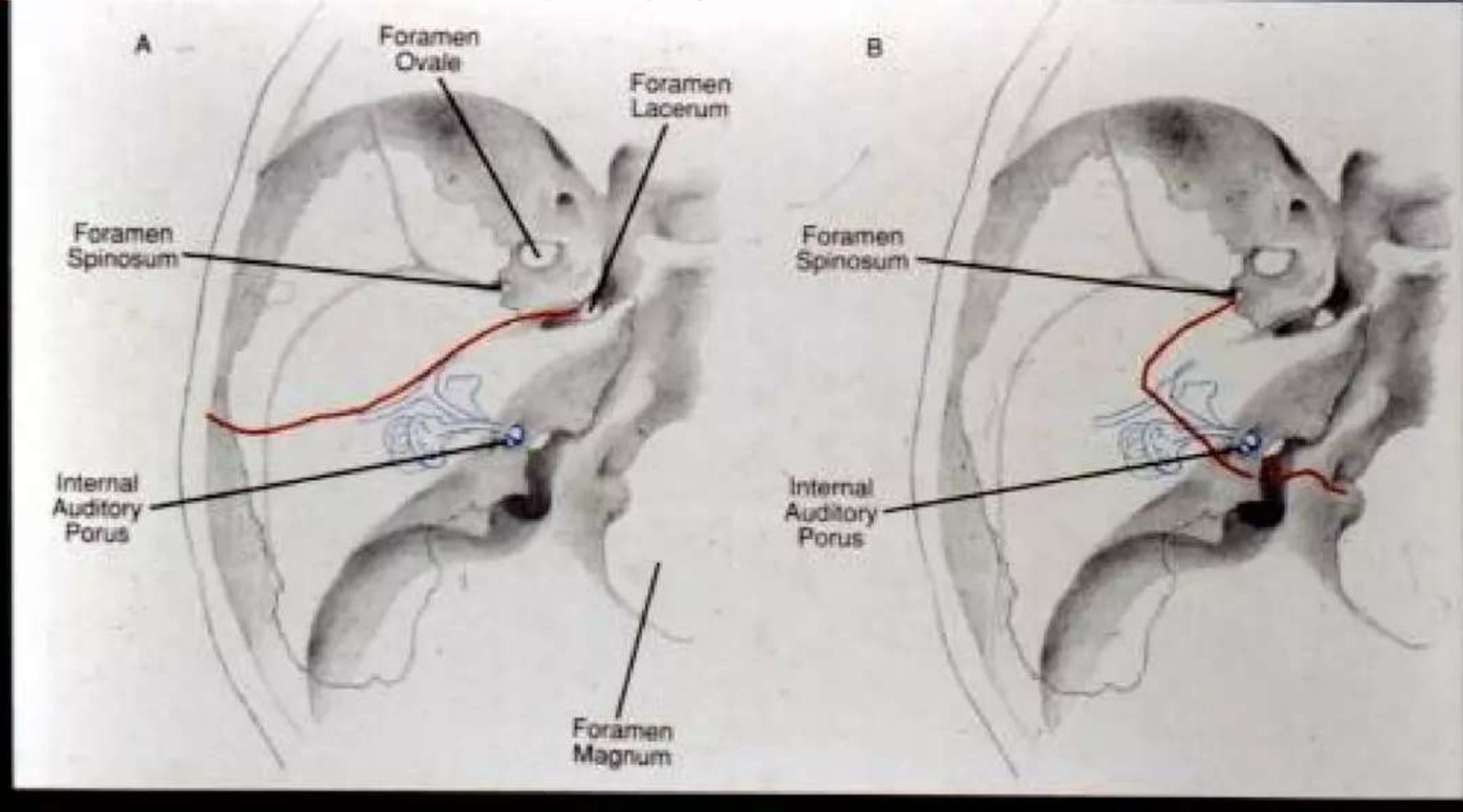
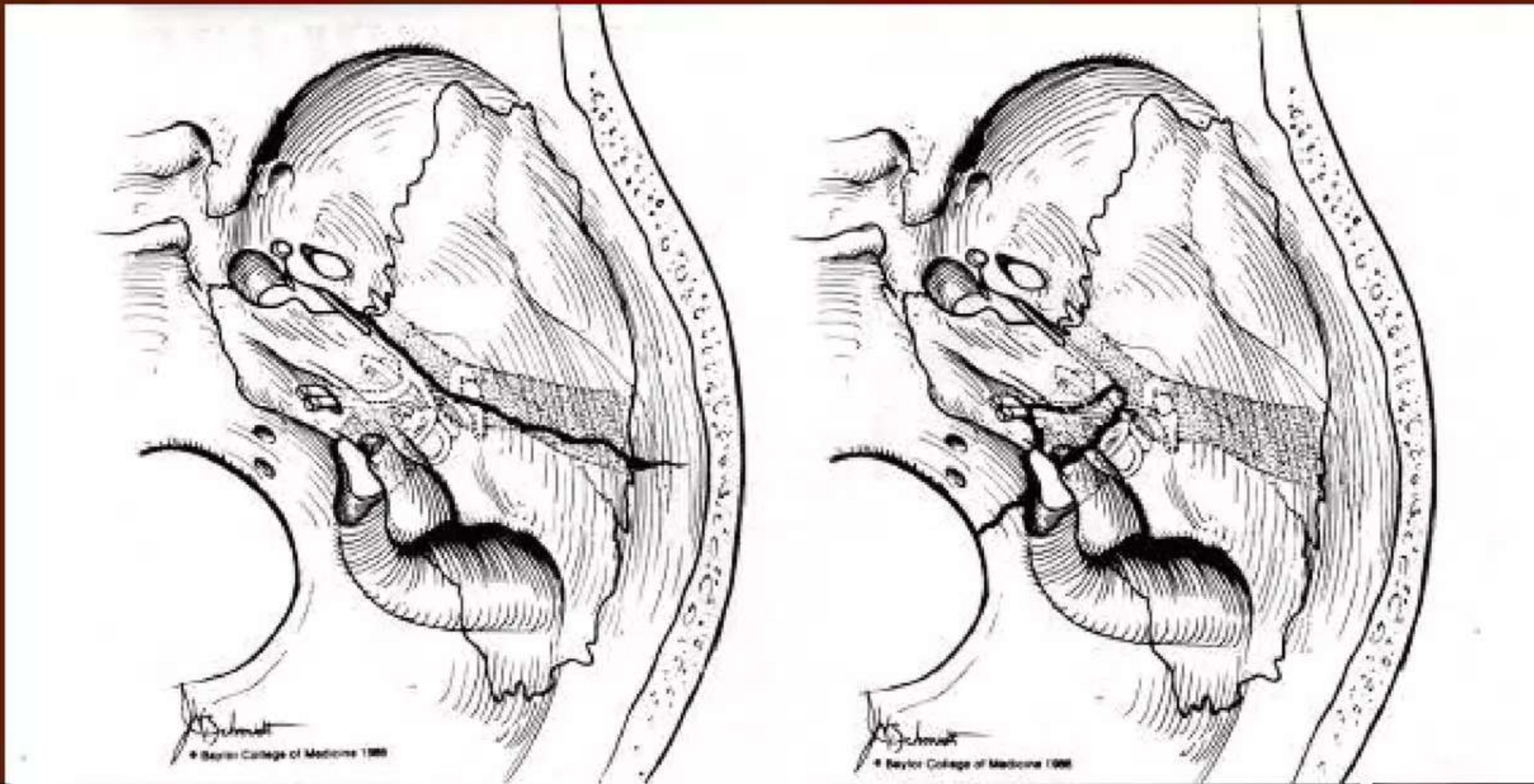
Trauma ---Fracture temporal bone
---direct trauma

Infection –bacterial COM,AOM,serve otitis
externa

--virus Rumsay Hunt syndrome

Tumor –parotid gland
-- otologic tumor

Bell's palsy





Treatment of Facial nerve

- Supportive Rx

1. Ear care = eye-drops

2. facial massage

3. Vit B1-6-12

4. otitis media surgery

- a. un-rupture Tympanic mb. in AOM

- b. sudden complete palsy from Fx temporal bone

- Specific Rx

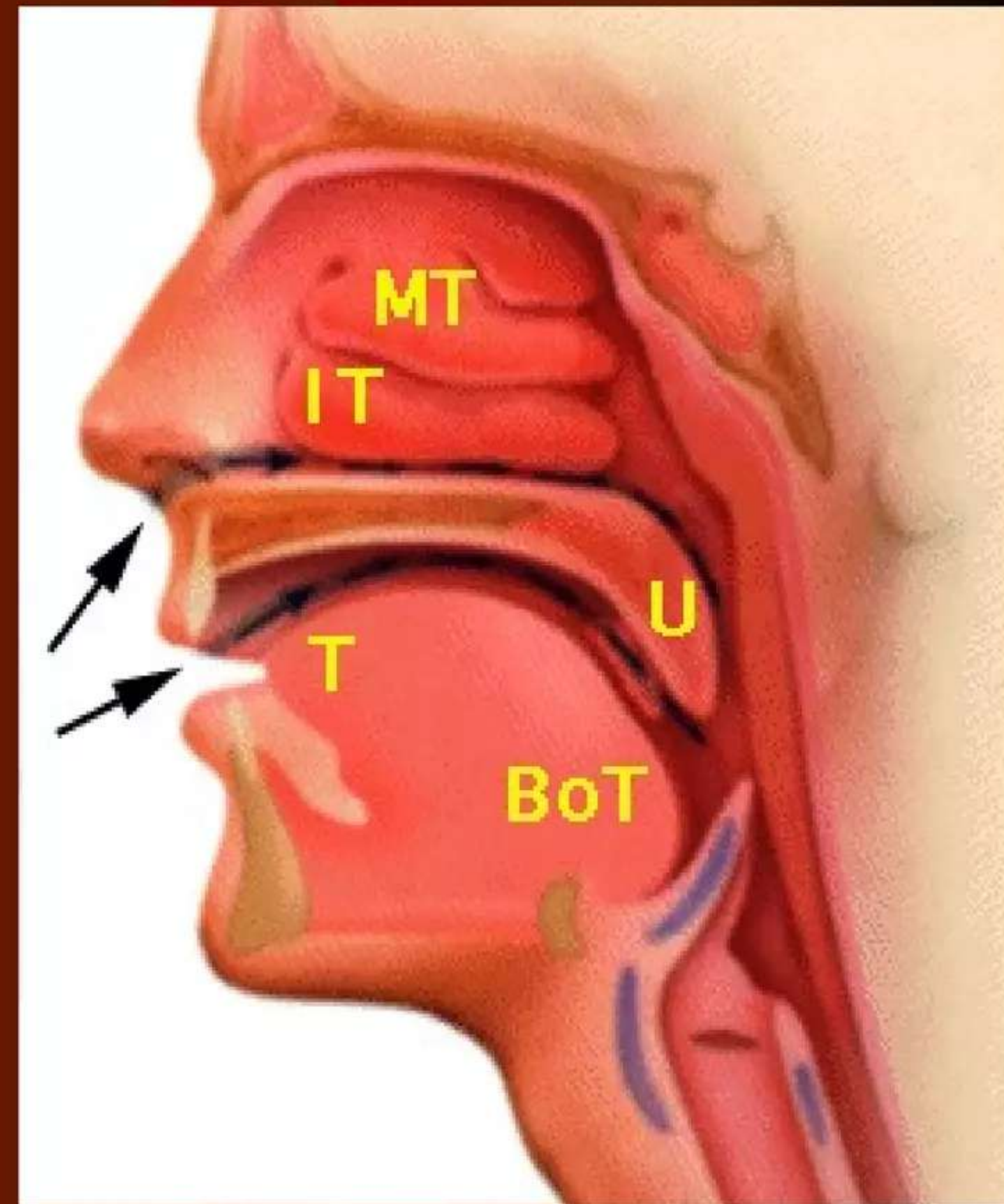
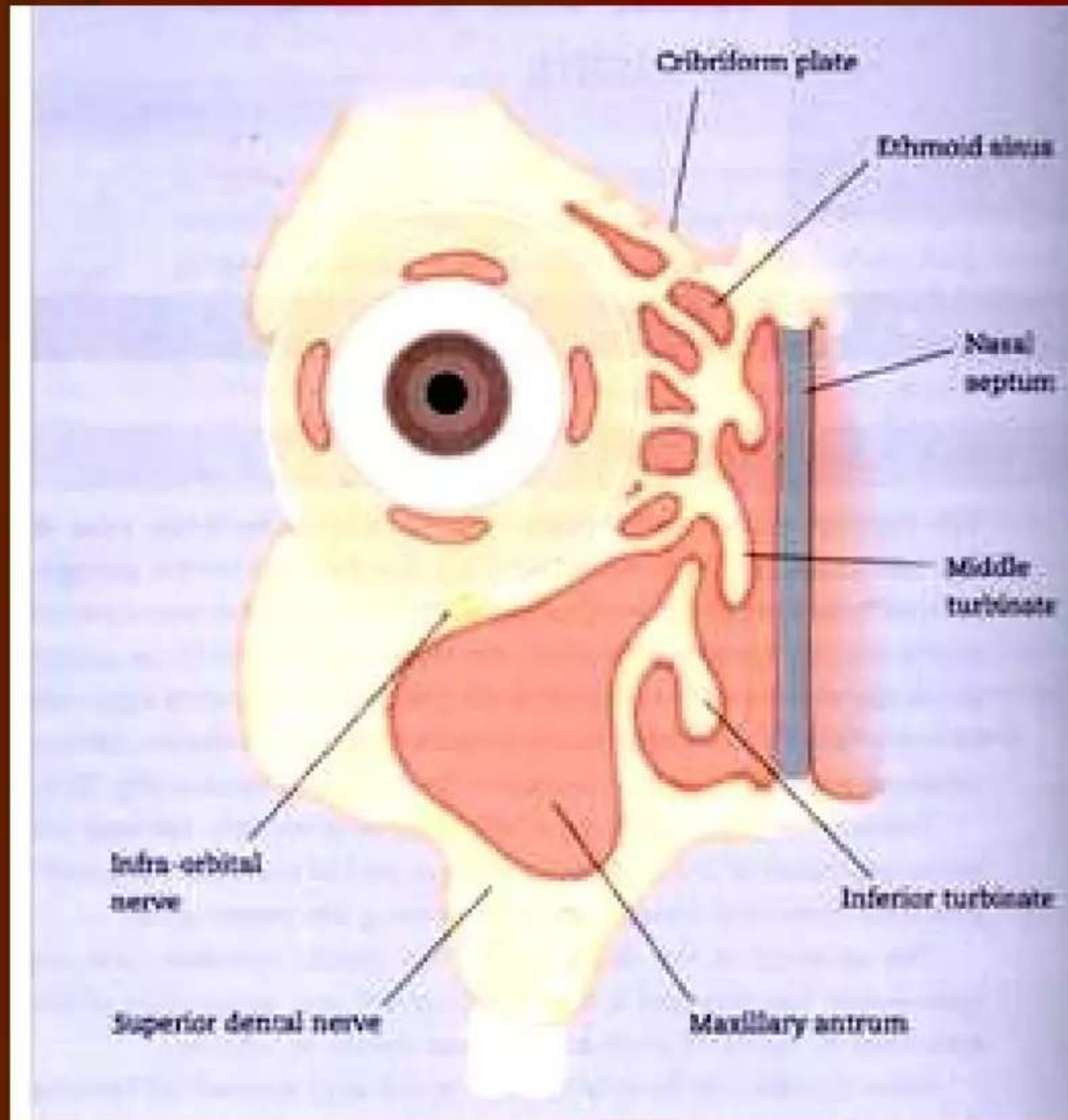
1. bact. infection
:antibiotic

2. prednisolone in Bell's, Ramsay Hunt. , Fx temporal bone

3. +/-antiviral for Ramsay Hunt.

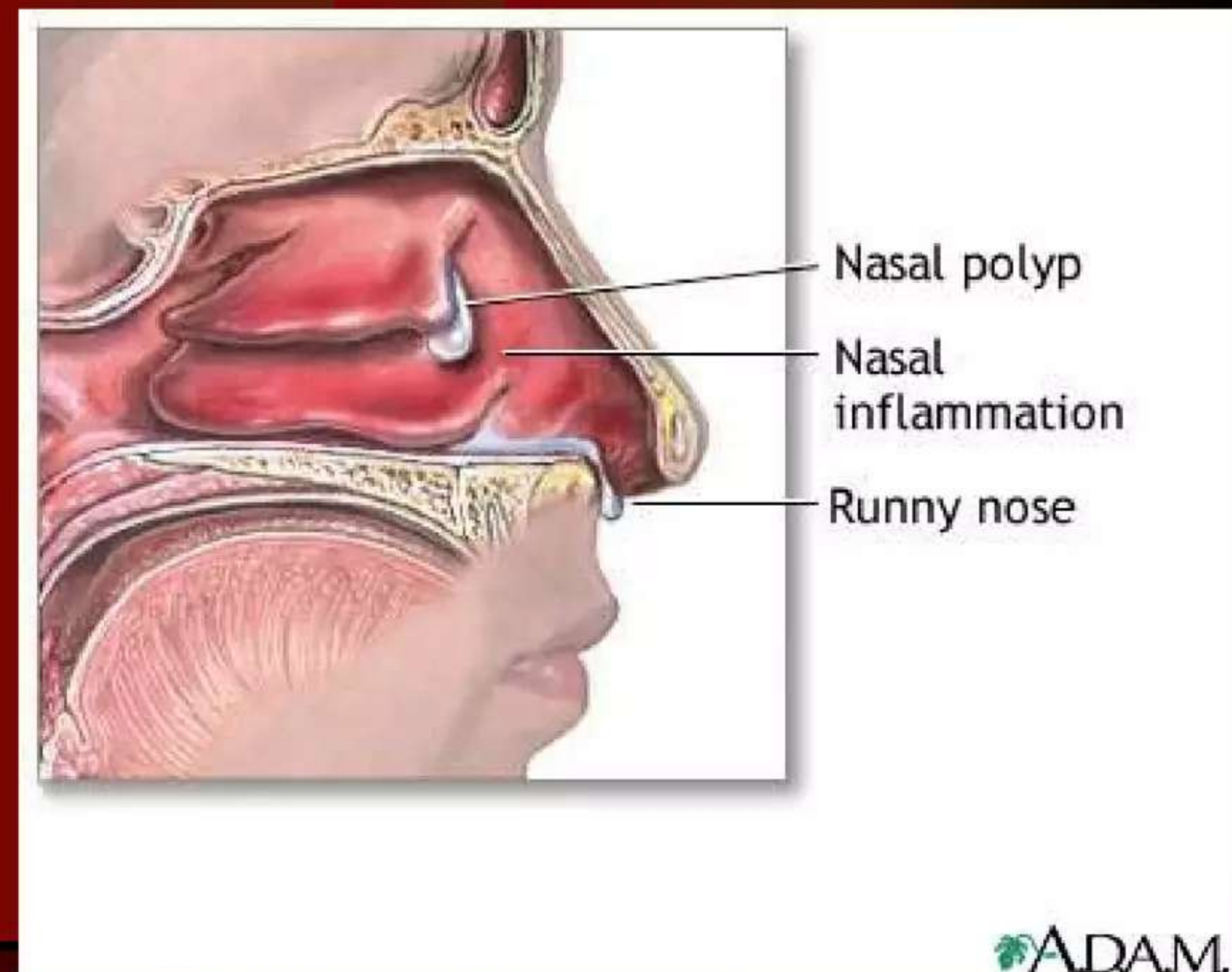
4. Surgery for tumor

Anatomy of the nose

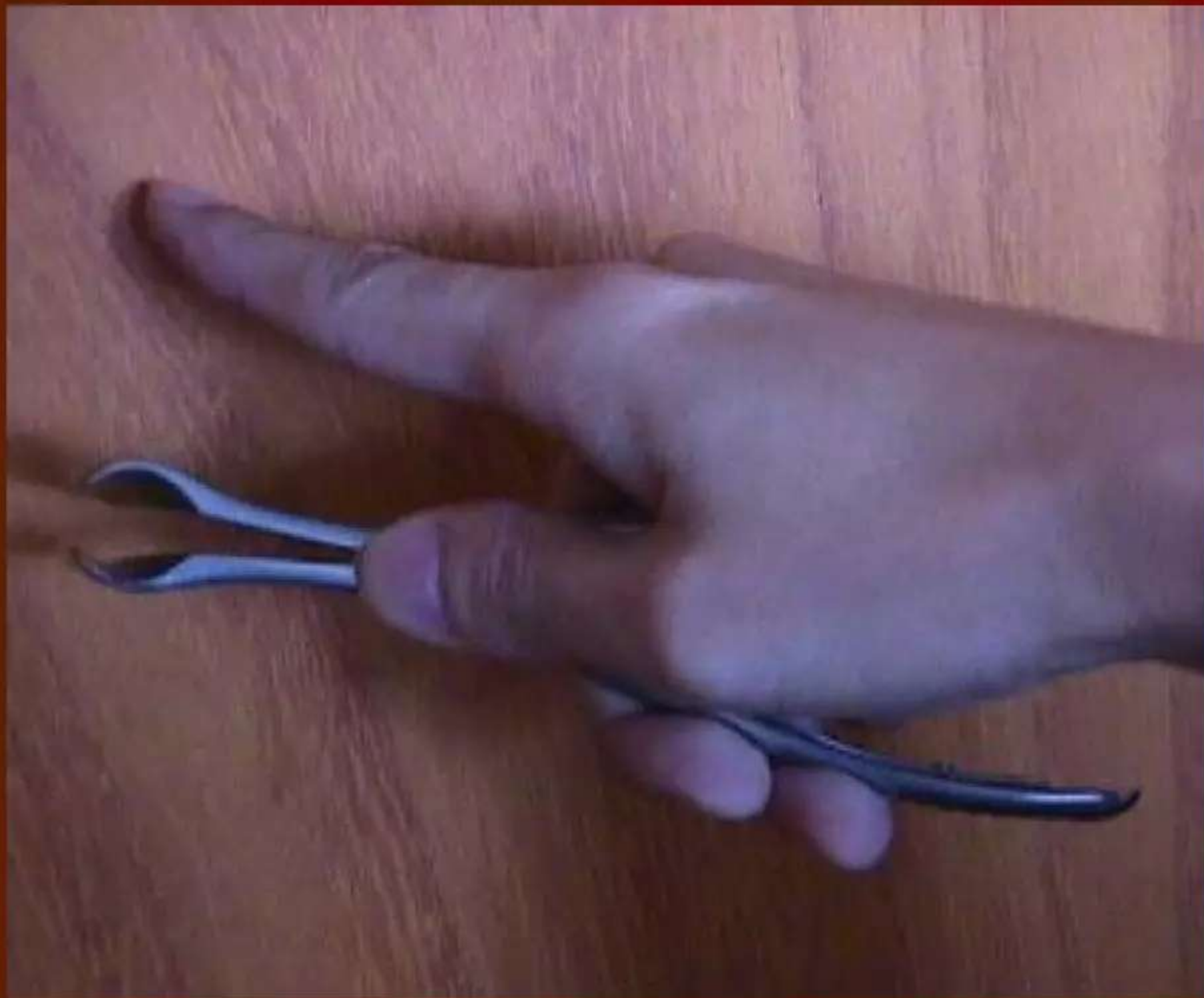

Nasal disease

- Allergic rhinitis
- Acute and chronic sinusitis
- epistaxis



Nose examination



Allergic rhinitis

- Common allergen
- House dust
- House dust mite
- Pollen, Mould or fungus

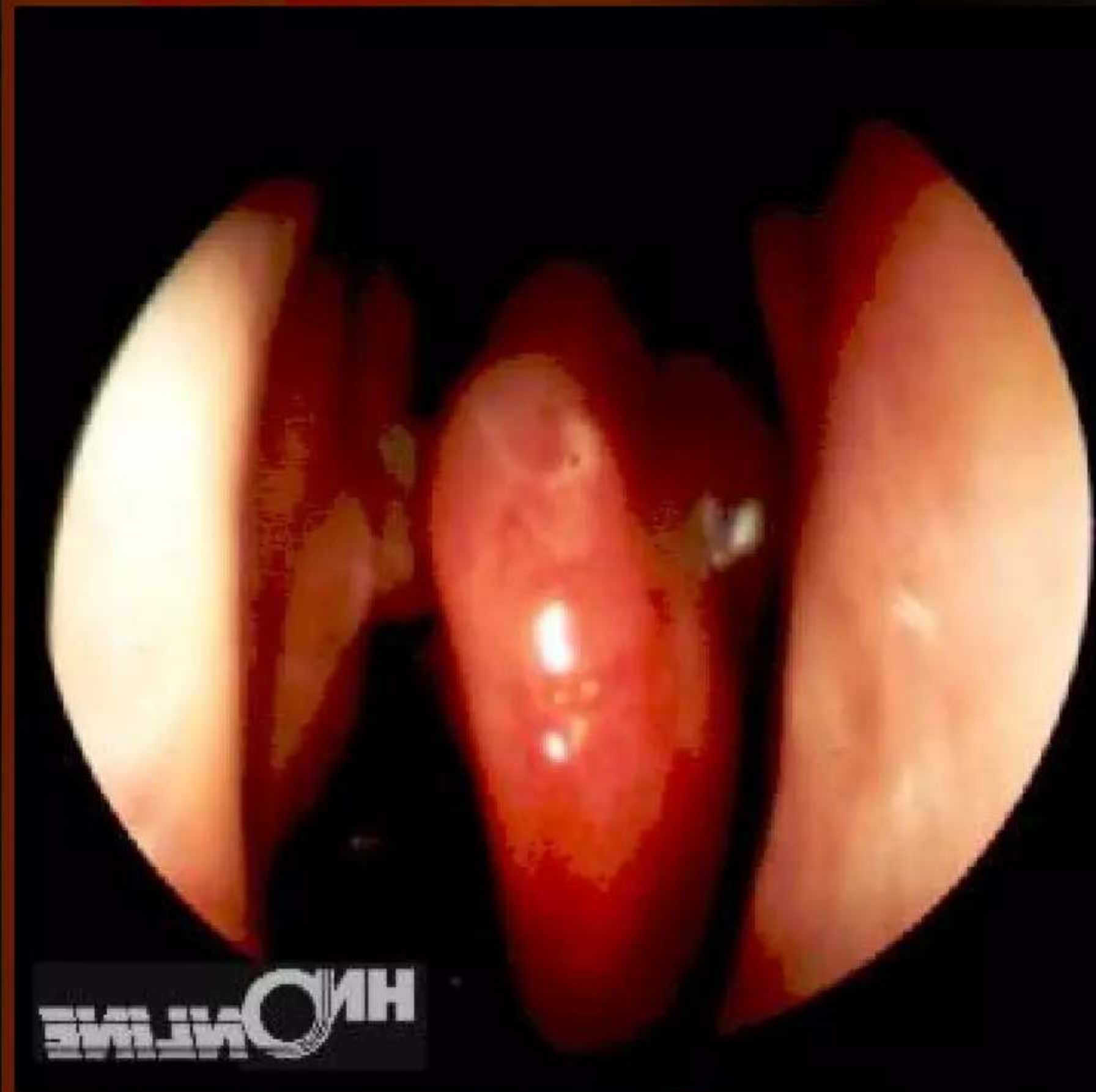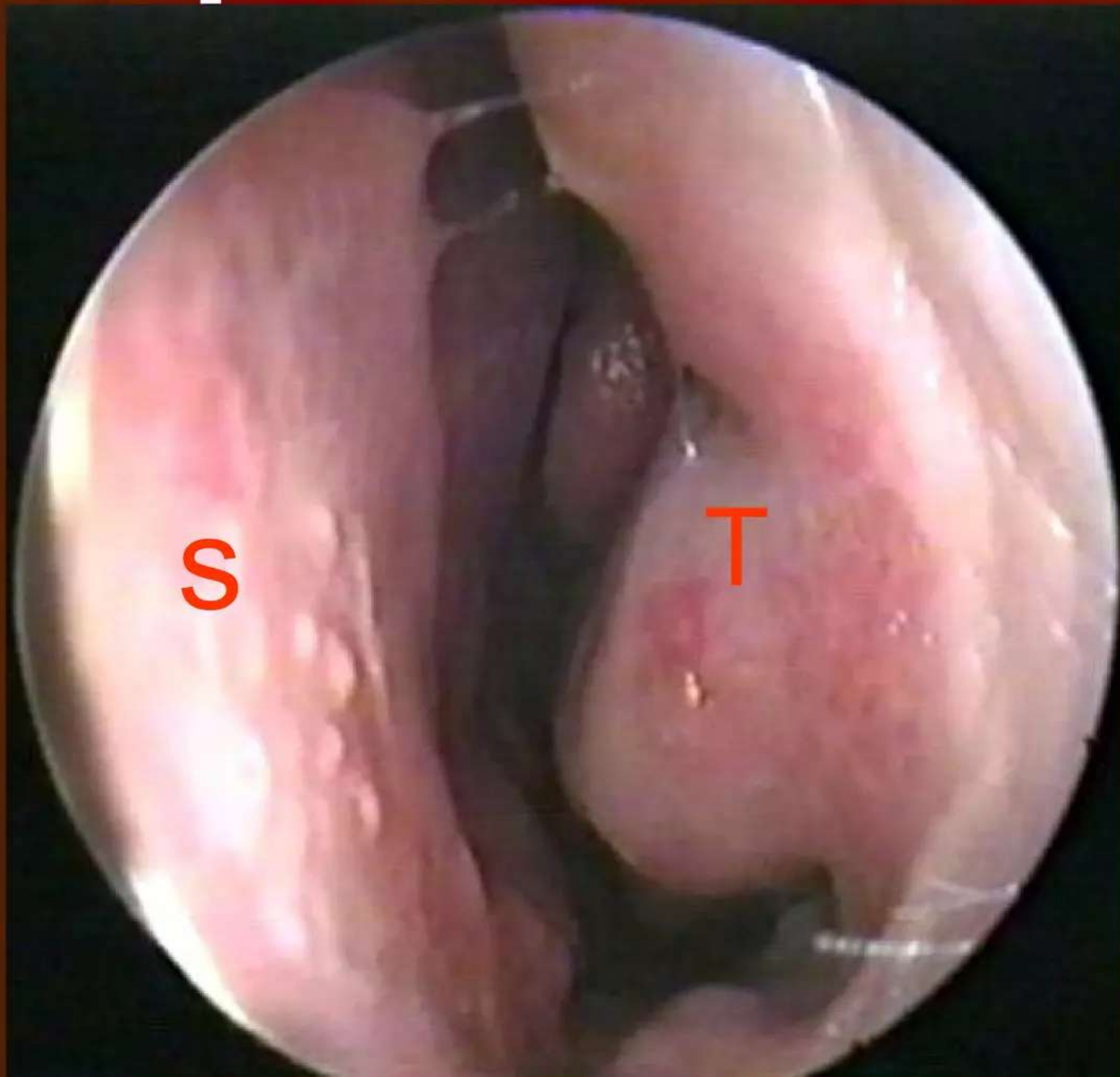
Common symptoms and signs

- Itch, sneeze, obstruct
- Watery rhinorrhea
- Pale and swelling turbinate
- Multiple nasal polyps

Treatment

- Avoid allergen
- Antihistamine sedative or non sed..
- Decongestant
- Steroid nasal spray (good)
- or oral (in severe case)
- Surgery for big polyp

ตรวจจมูกในผู้ป่วย ภูมิแพ้



HNO
ONLINE

Sinusitis

- Acute sinusitis

S/S

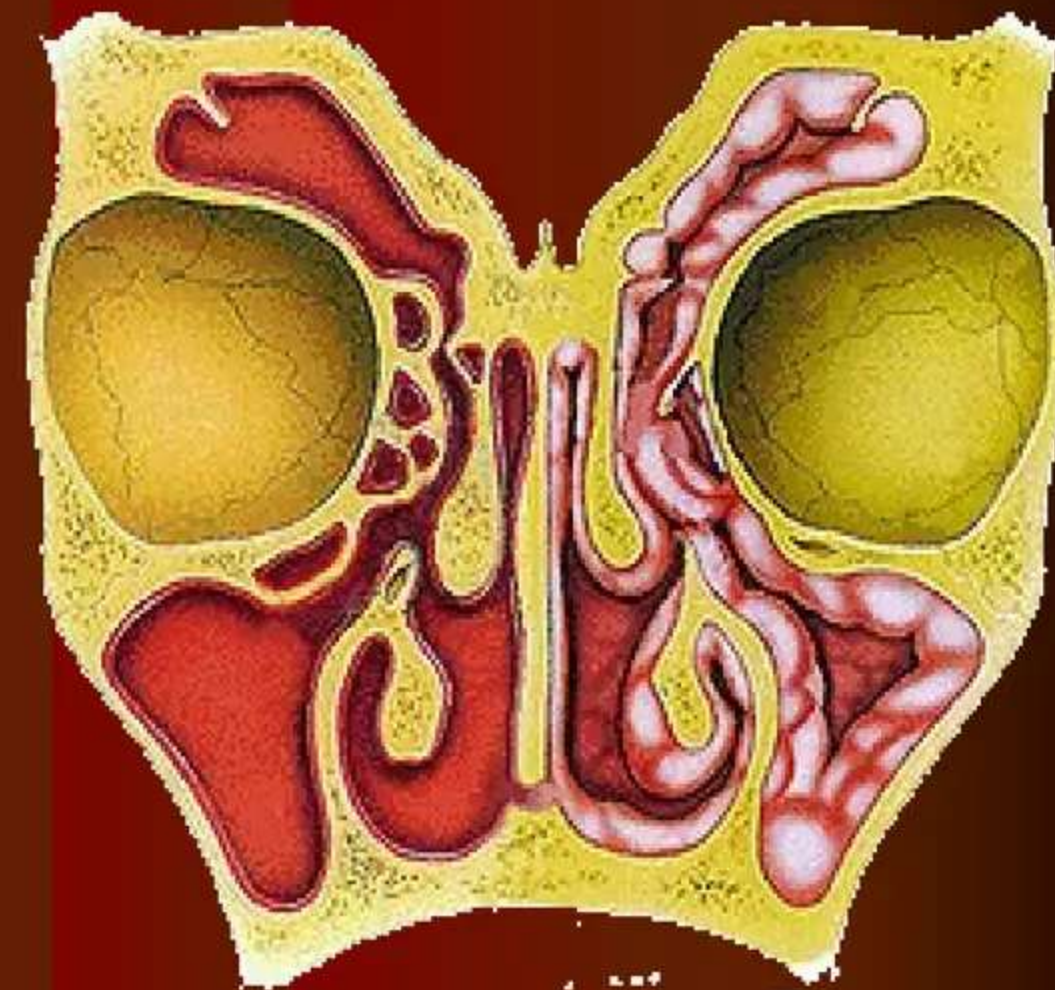
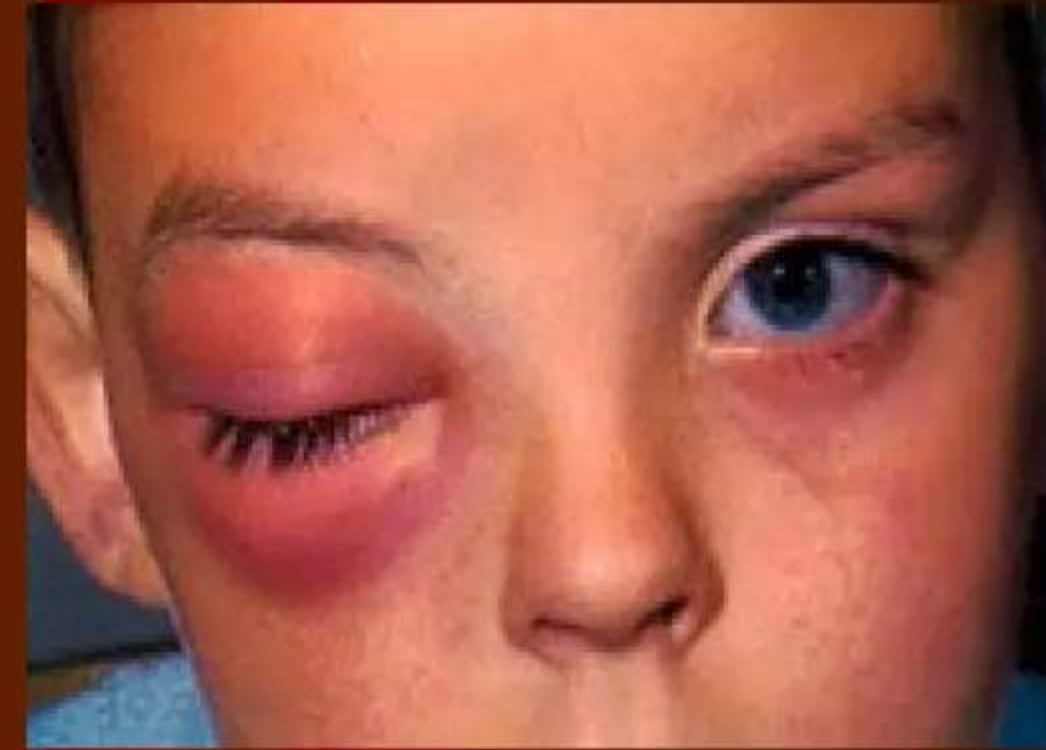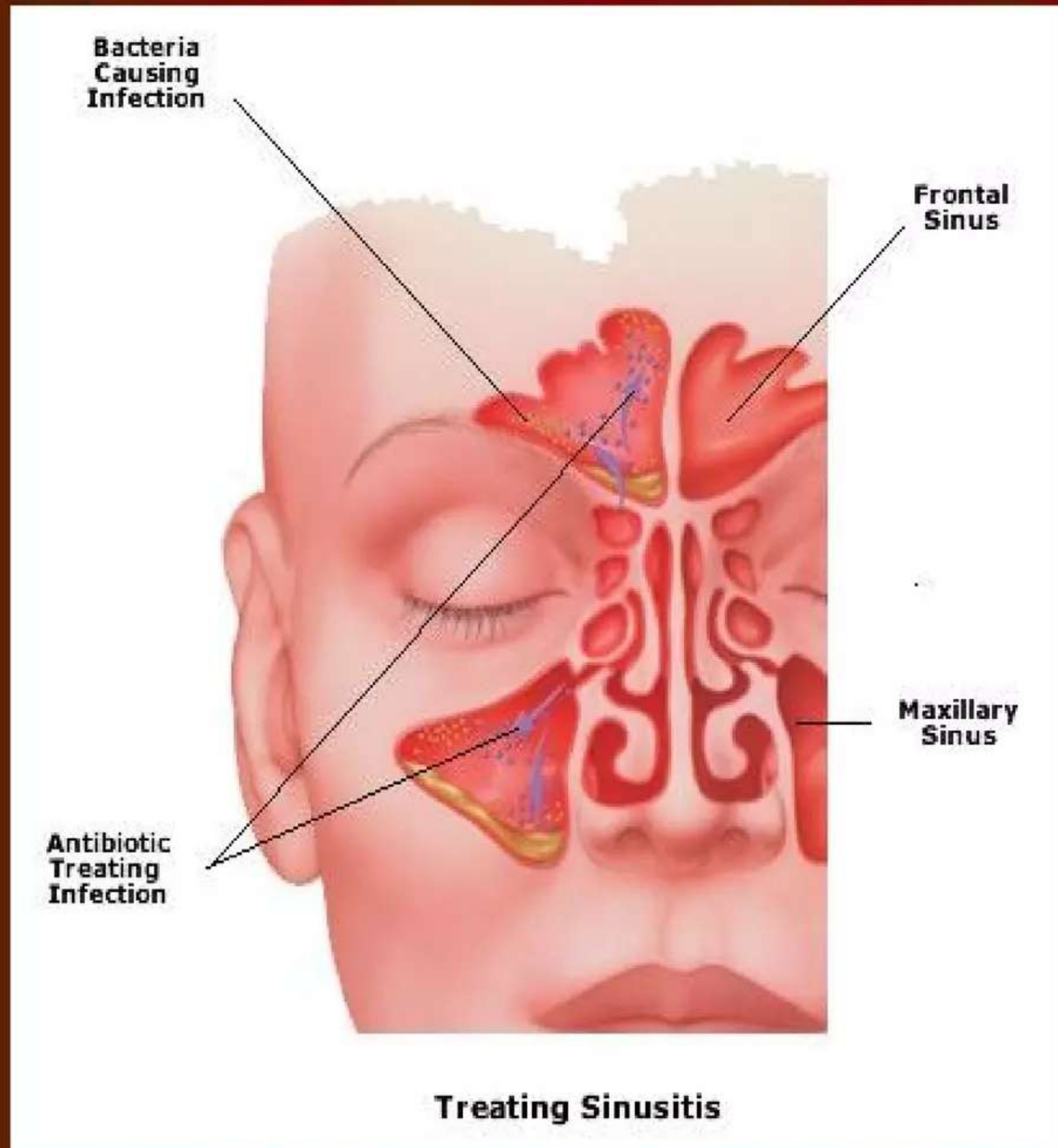
- like
URI: fever, obstruct
- Pain at sinus area
- Purulent D/C and post-nasal drip
- X-ray air-fluid level
- Strep.pneu, H. influ.

- Chronic sinusitis

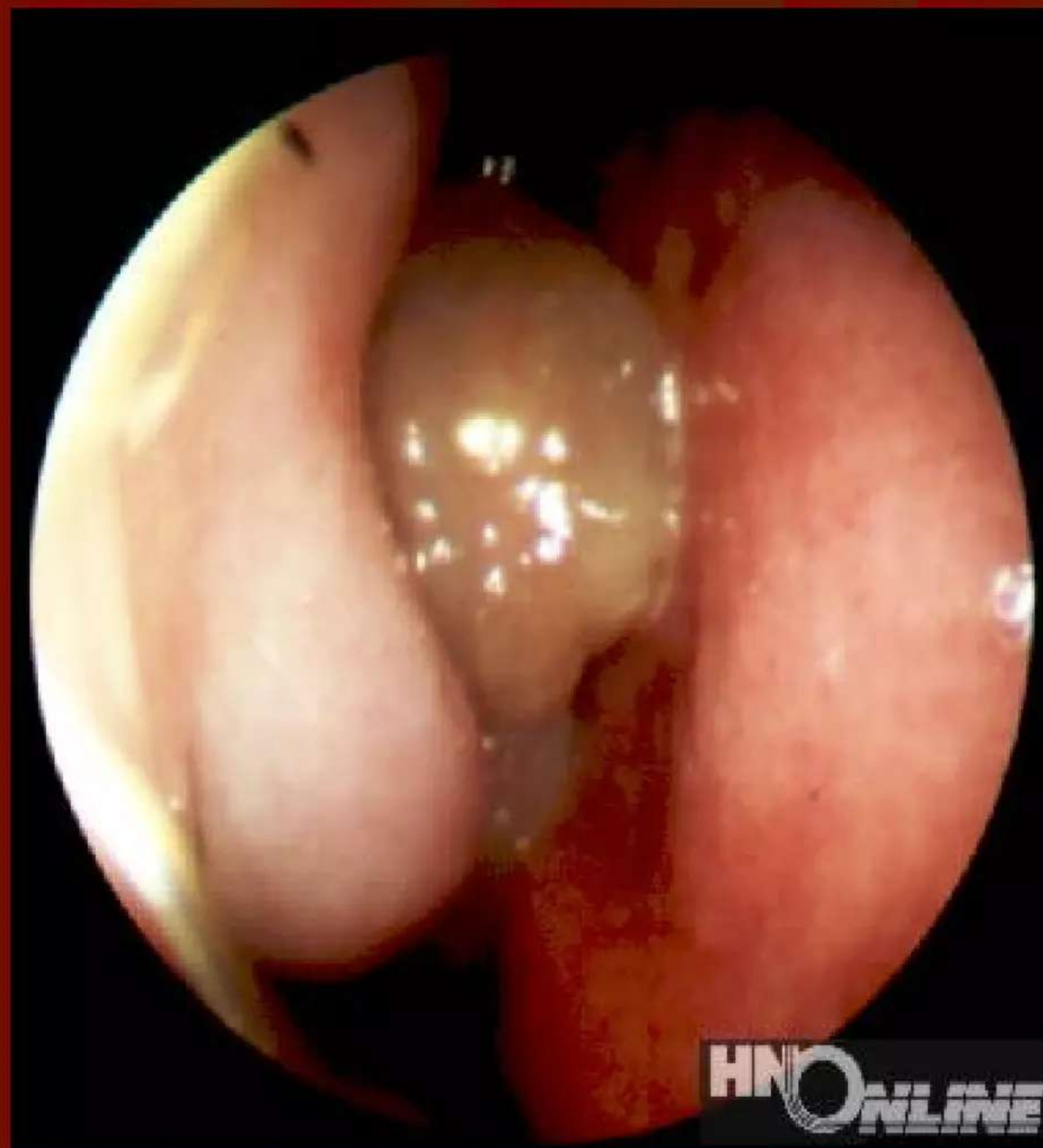
S/S

- Nasal obstruct purulent D/C and post-nasal drip 3 month
- Nasal polyp can found
- Dull-Pain at sinus area
- X-ray sclerotic around sinus
- Strep.pneu, H. influ.
Add Anaerobic and pseudomonase

Sinusitis



Nasal polyp



Medication for sinusitis

- 1. Antibiotic :first-line amoxil,erythro,bactrim
second-line Augmentin,2nd cephalosporin
or by culture sensitivity**
- 2. Decongestant**
- 3. Rx underlining disease: allergic rhinitis**
- 4. Course 10 days for acute and 21 days for chronic**

Indication for sinus surgery

- 1. Severe Orbital complication (visual loss,cranial involvement,fail medication in 2 day)**
- 2. Irreversible change of nasal mucosa (big nasal polyp,deviated nasal septum,tumor)**
- 3. Medical failure**

epistaxis

Manual compression

A. B. C.

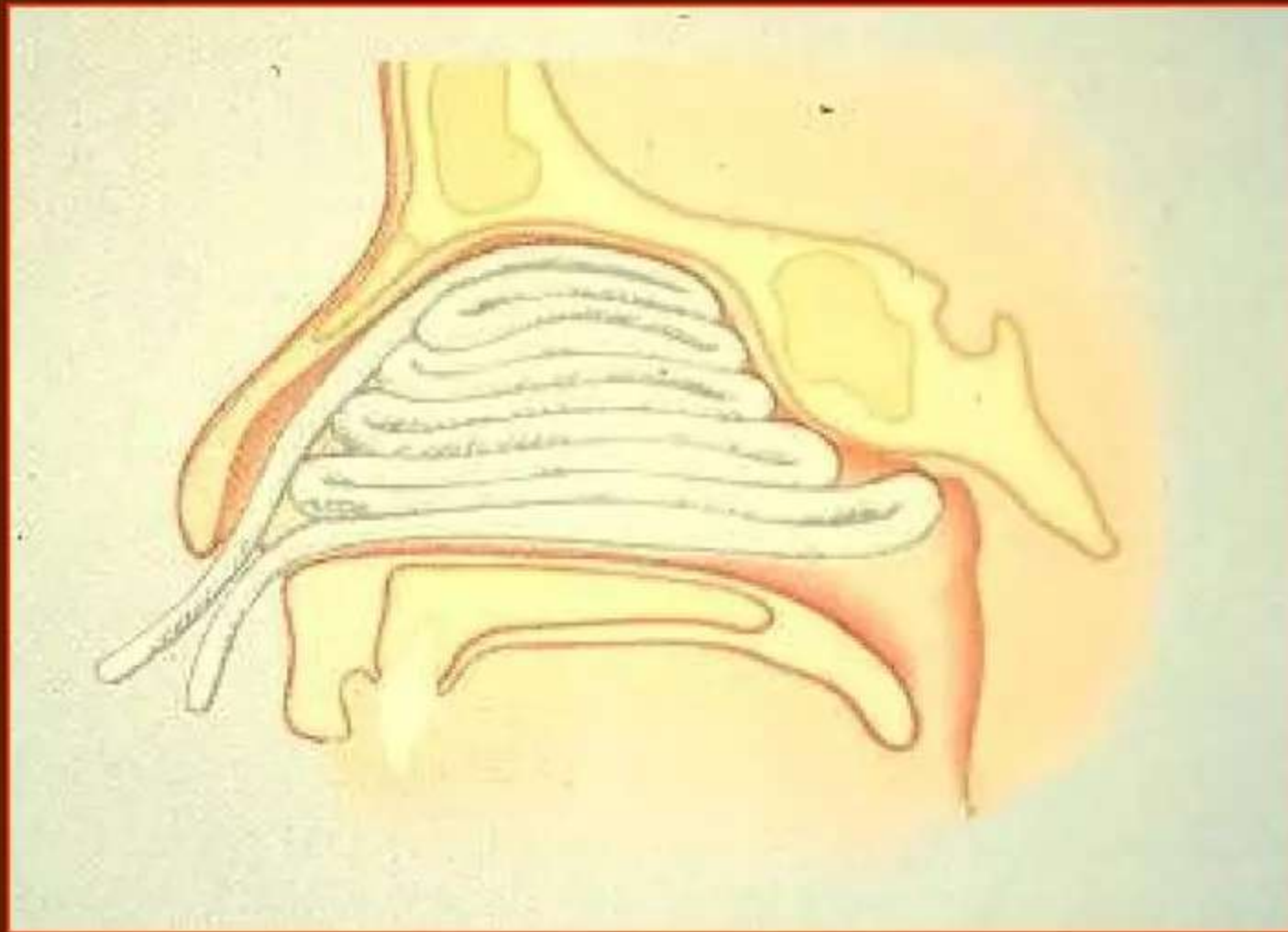
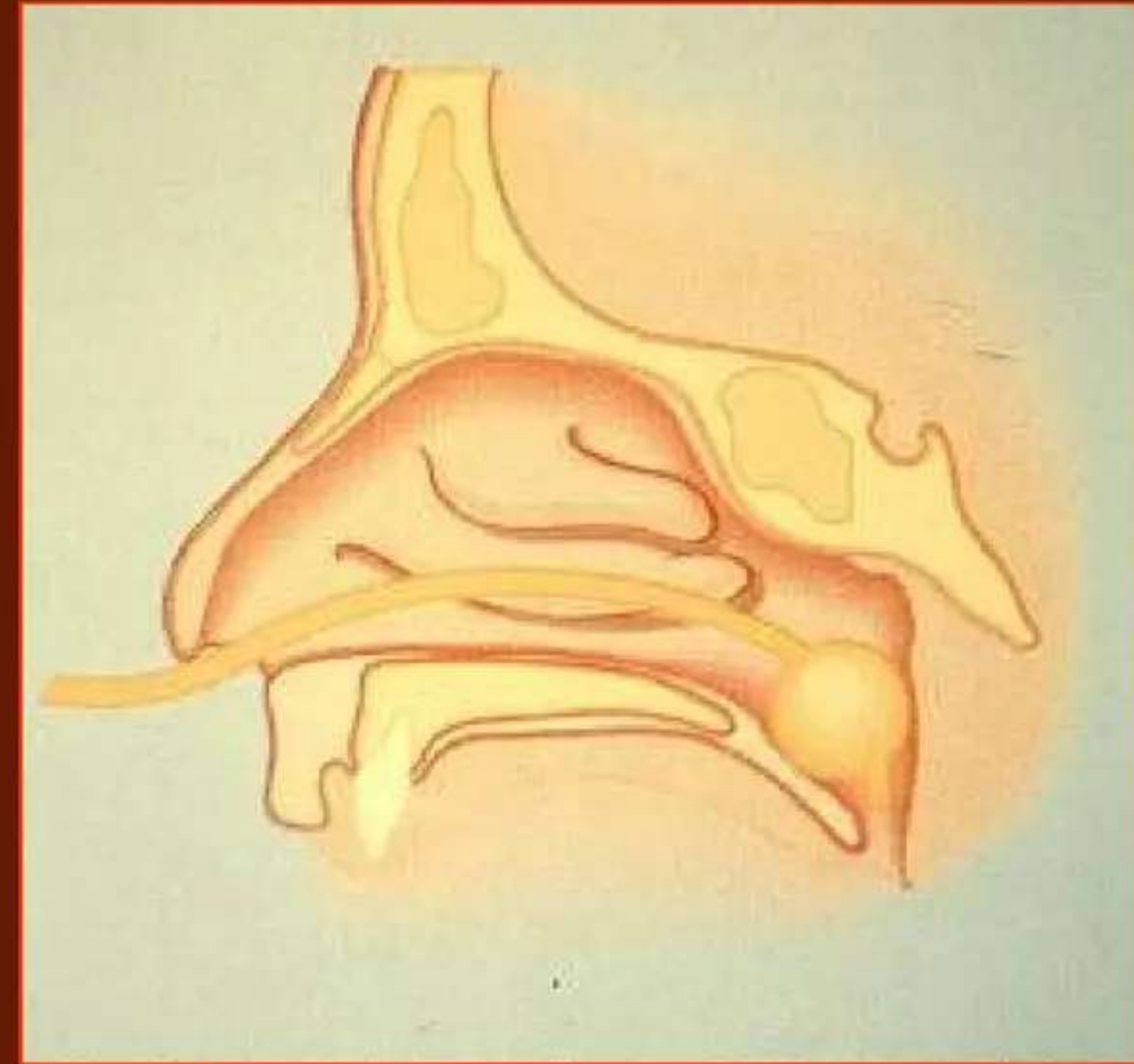
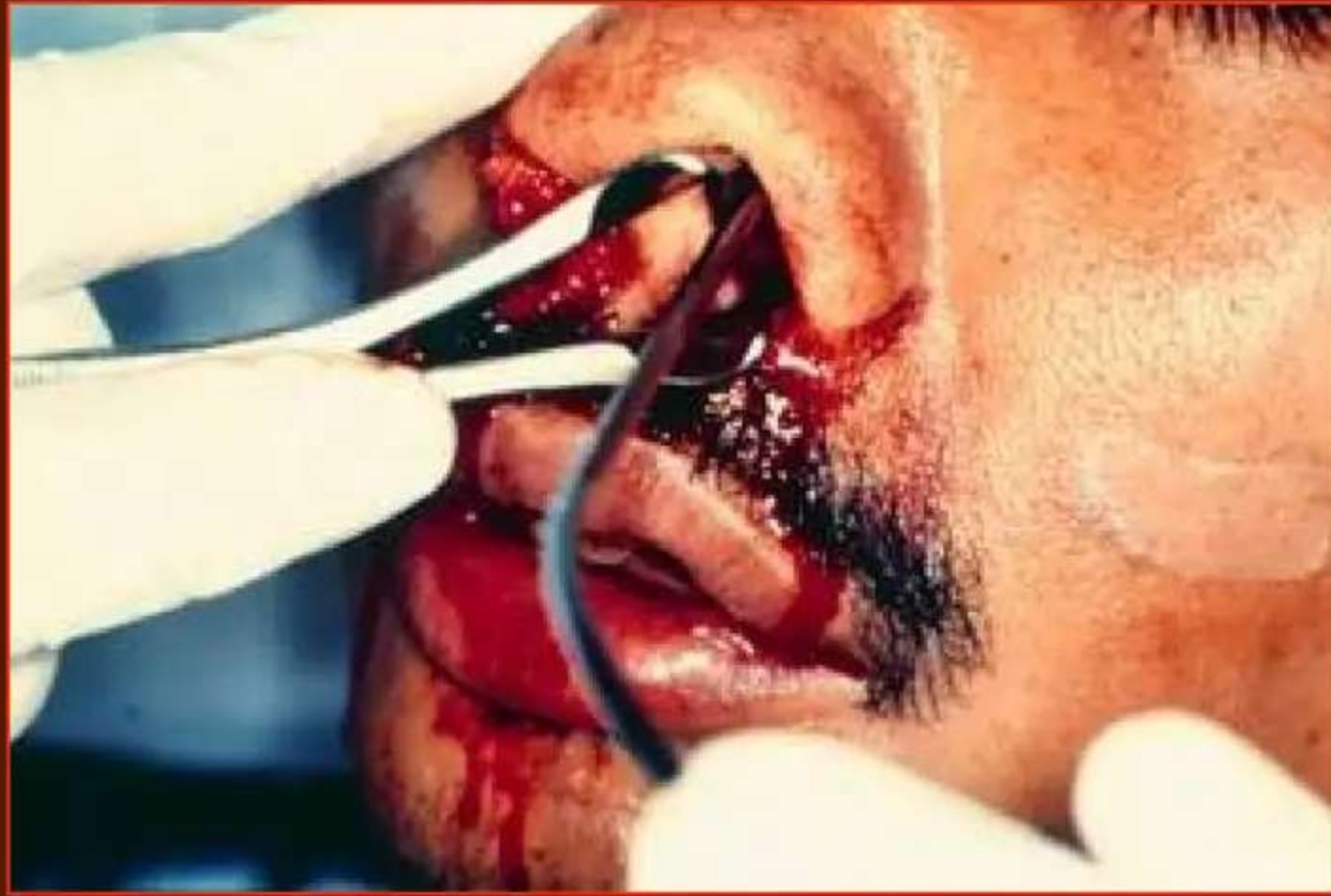*** Ant. Nasal packing
* electrical cautery**

**look for systemic
Disease: bleeding
Disorder, liver, kidney
:CBC, plt. count**

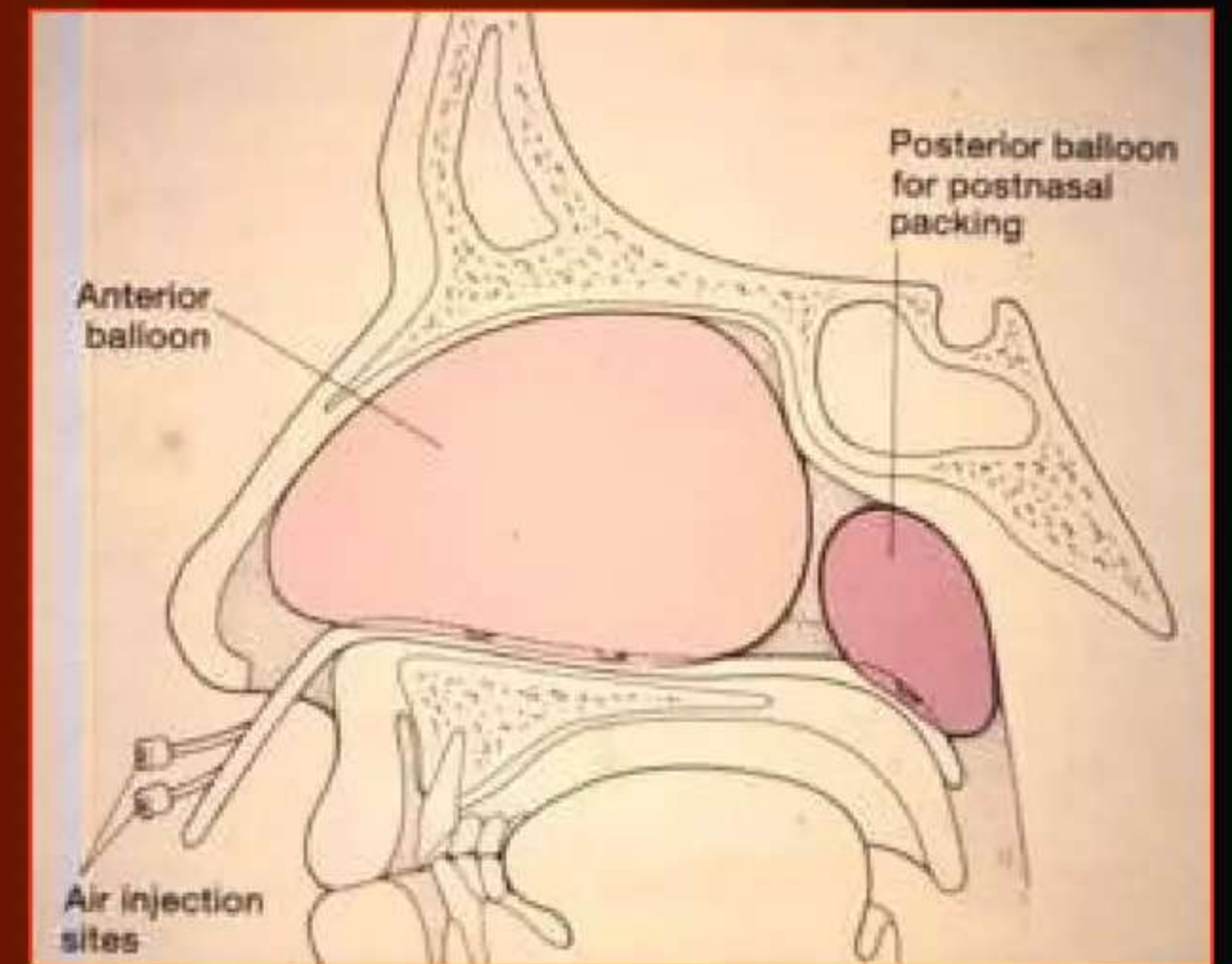
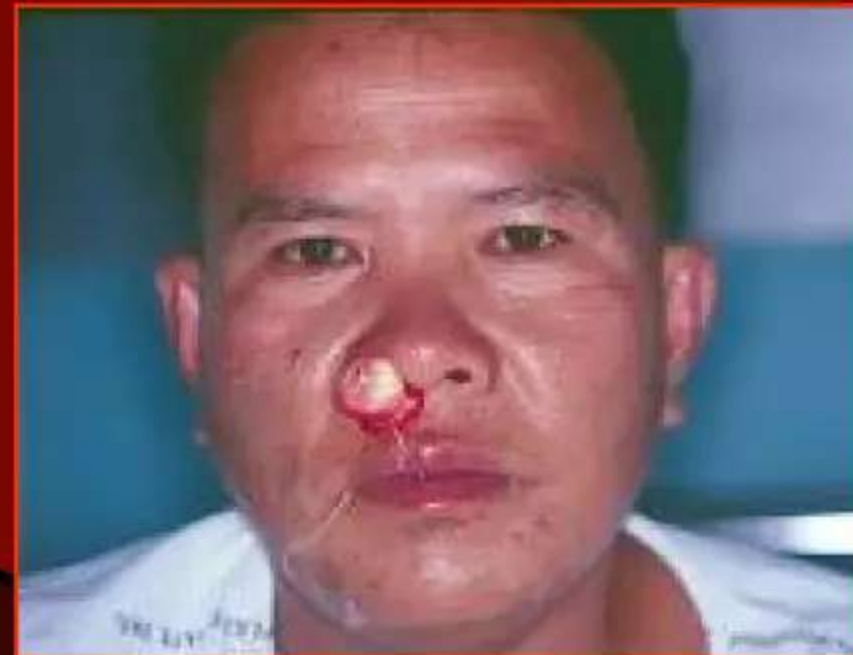**• Admit
• observe bleeding
• cloxacillin**

**Posterior
Nasal packing**



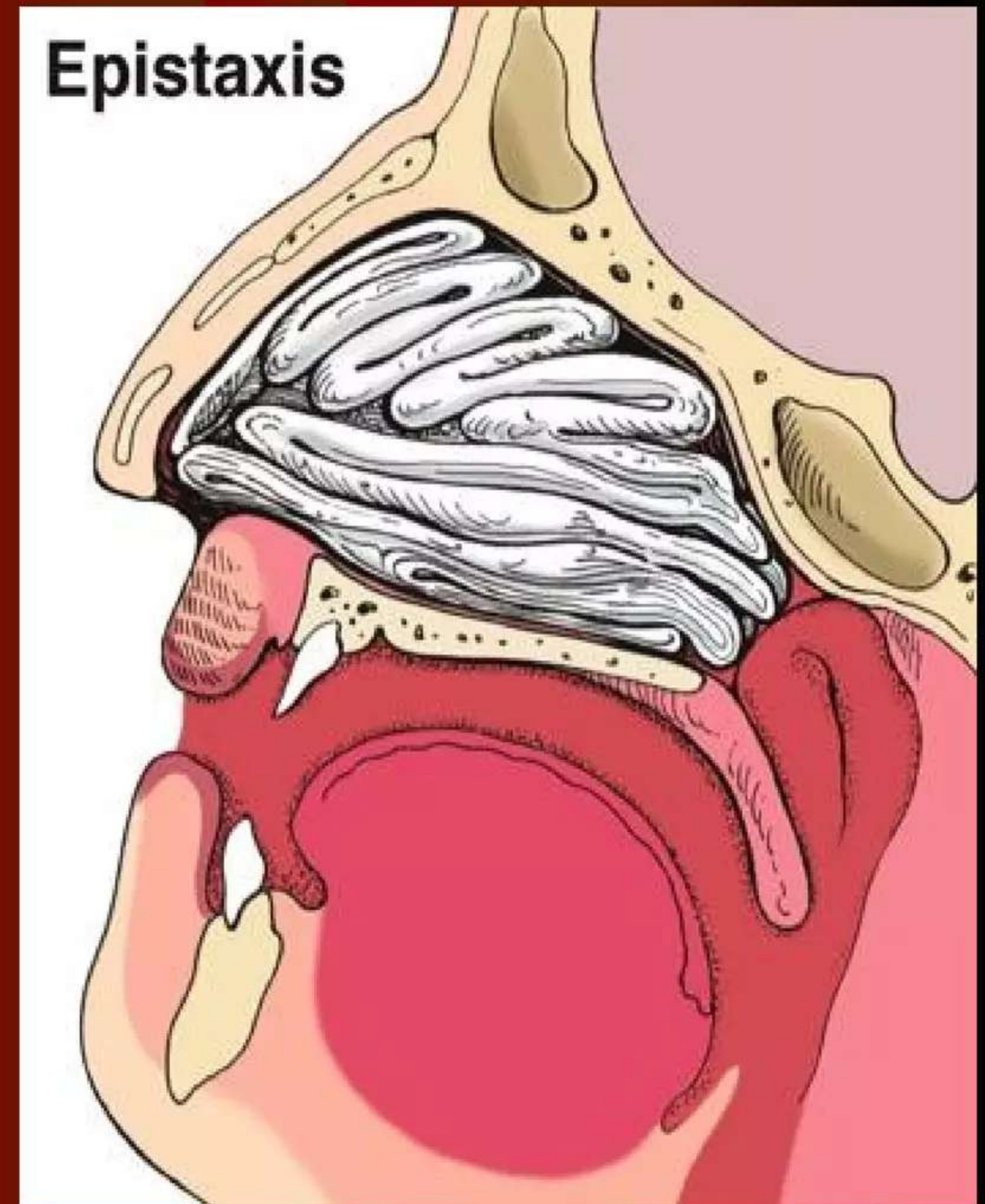
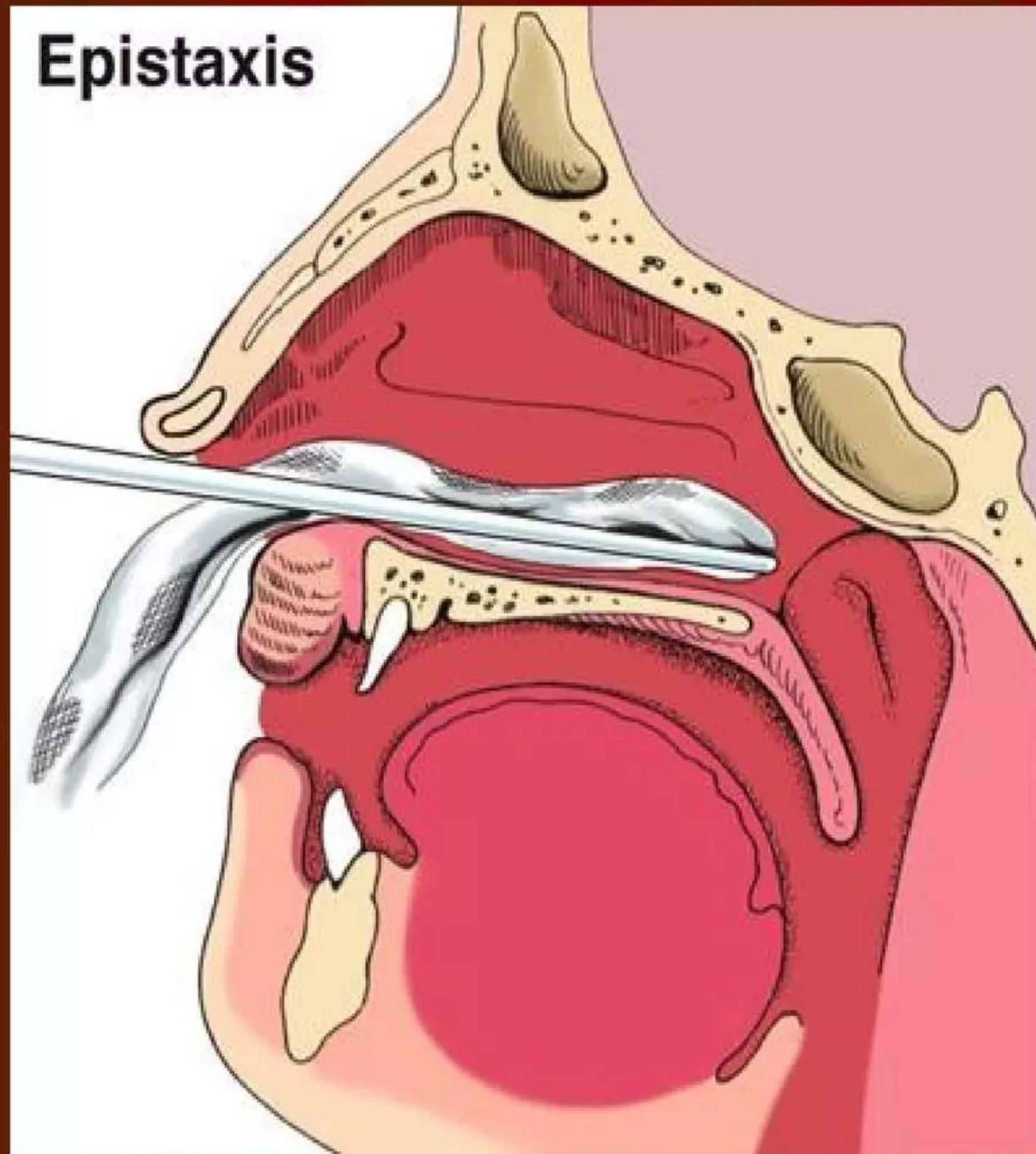


Anterior nasal packing

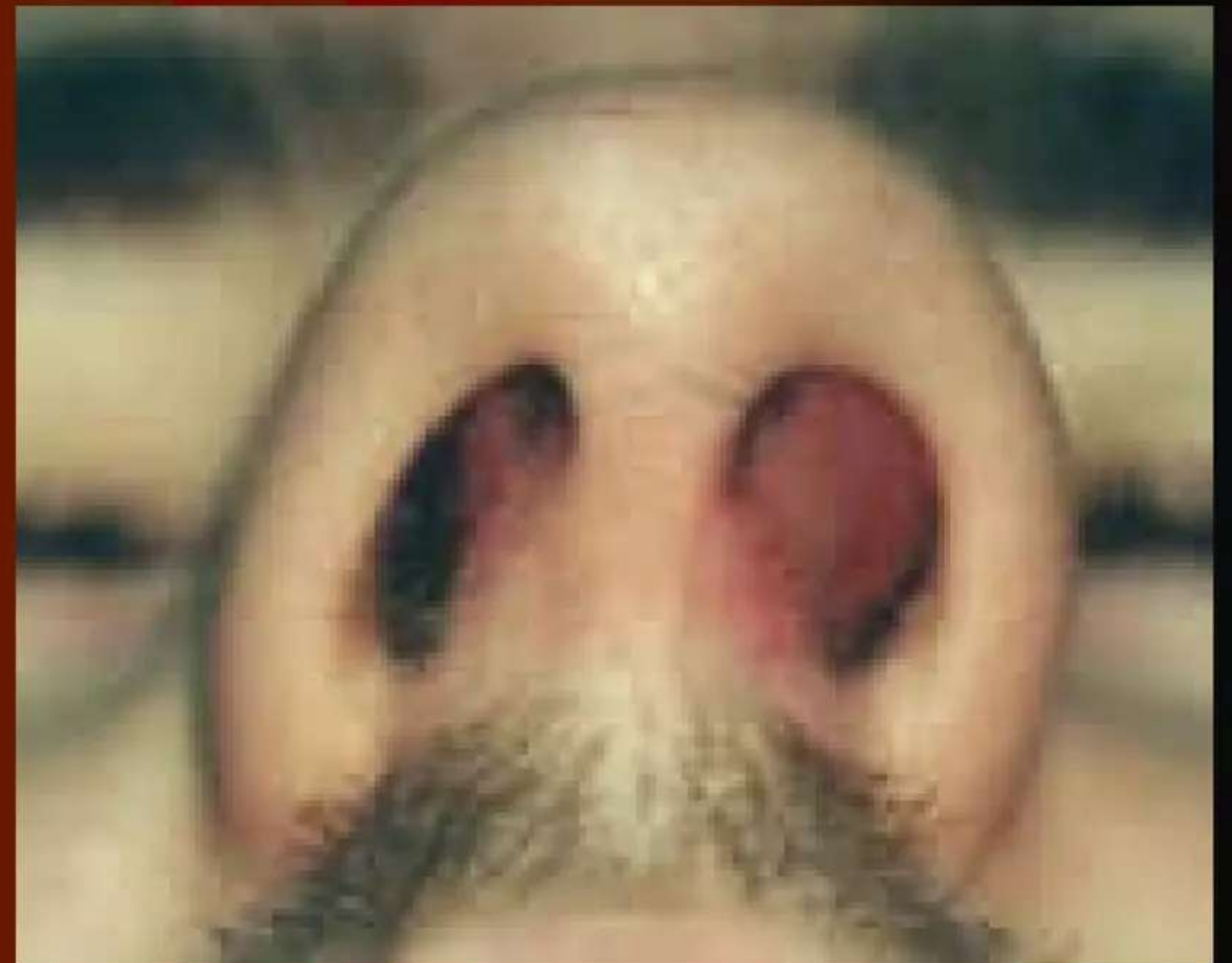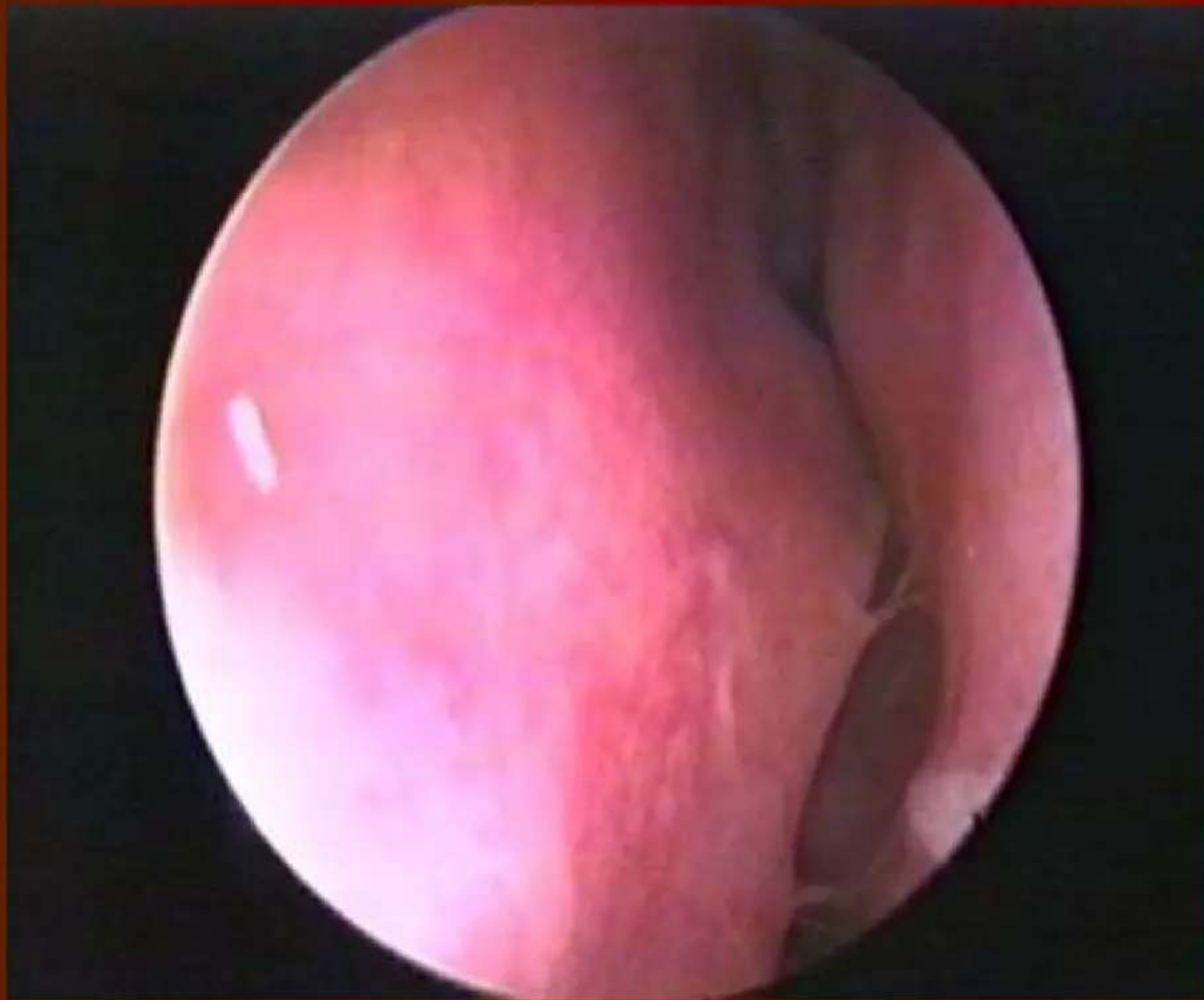


Posterior nasal packing

Epistaxis

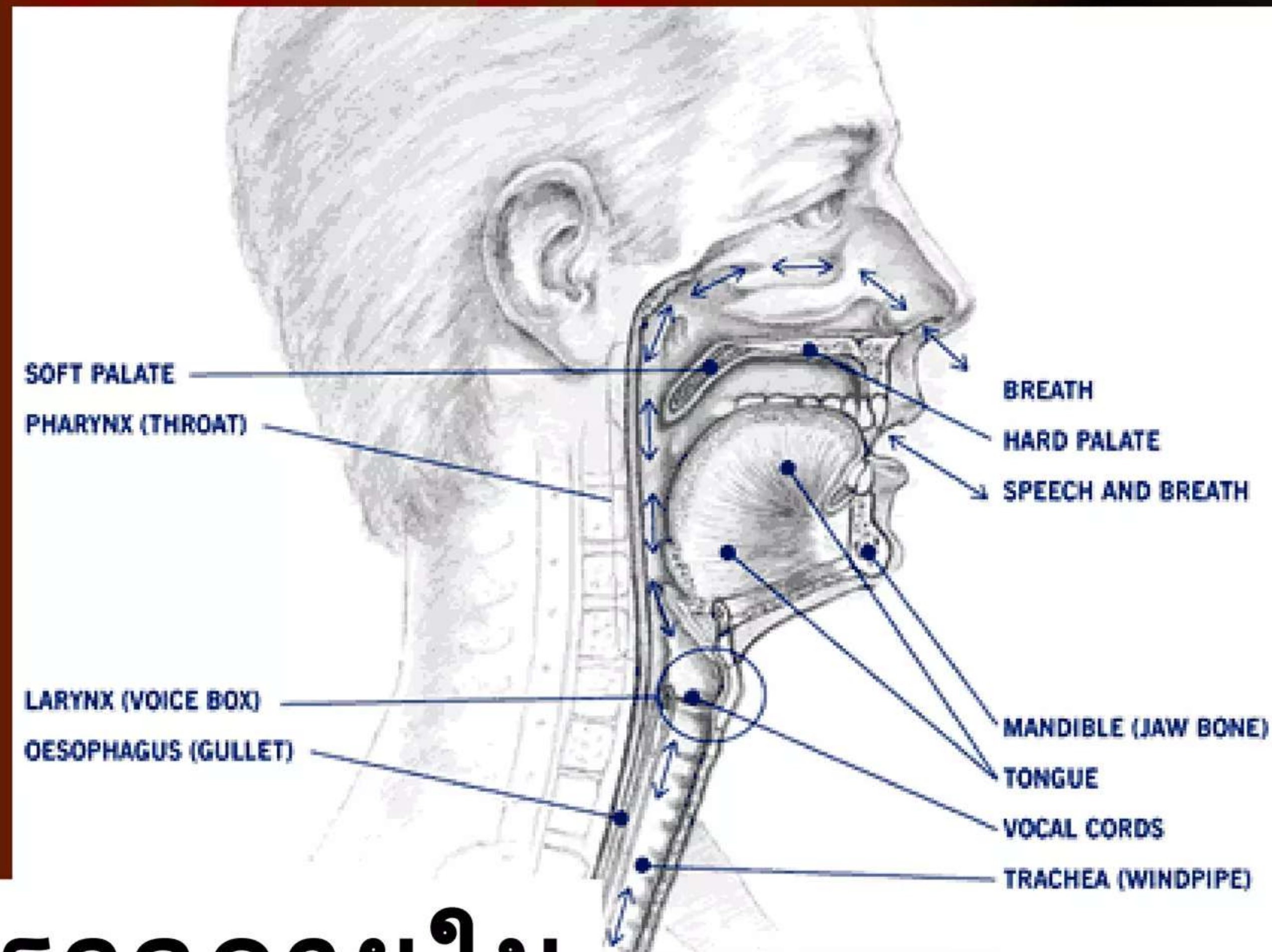


ผนังกันจุ่มกคด



Head & Neck anatomy

- Nasopharynx
- Oral cavity
- Oropharynx
- larynx



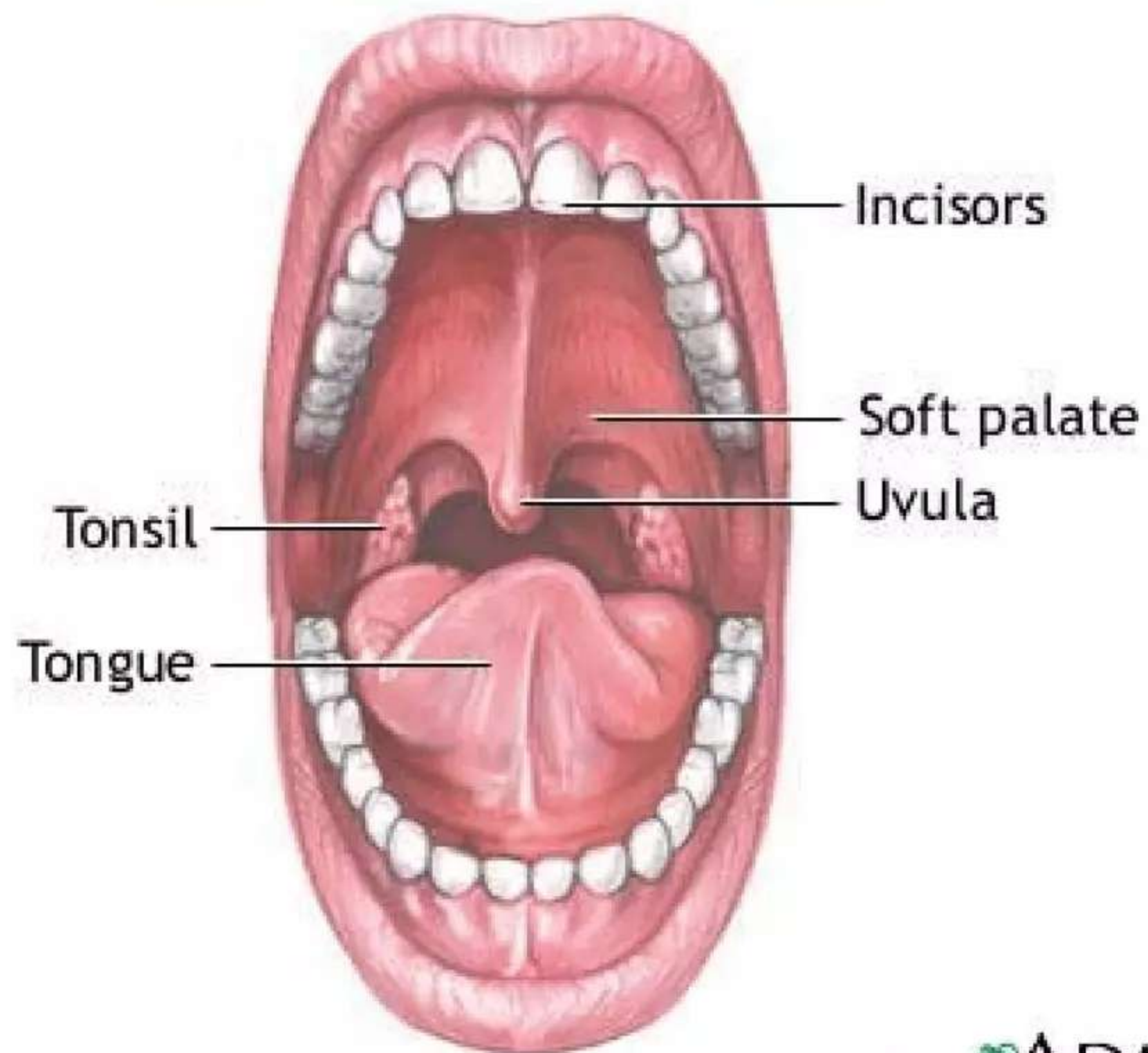
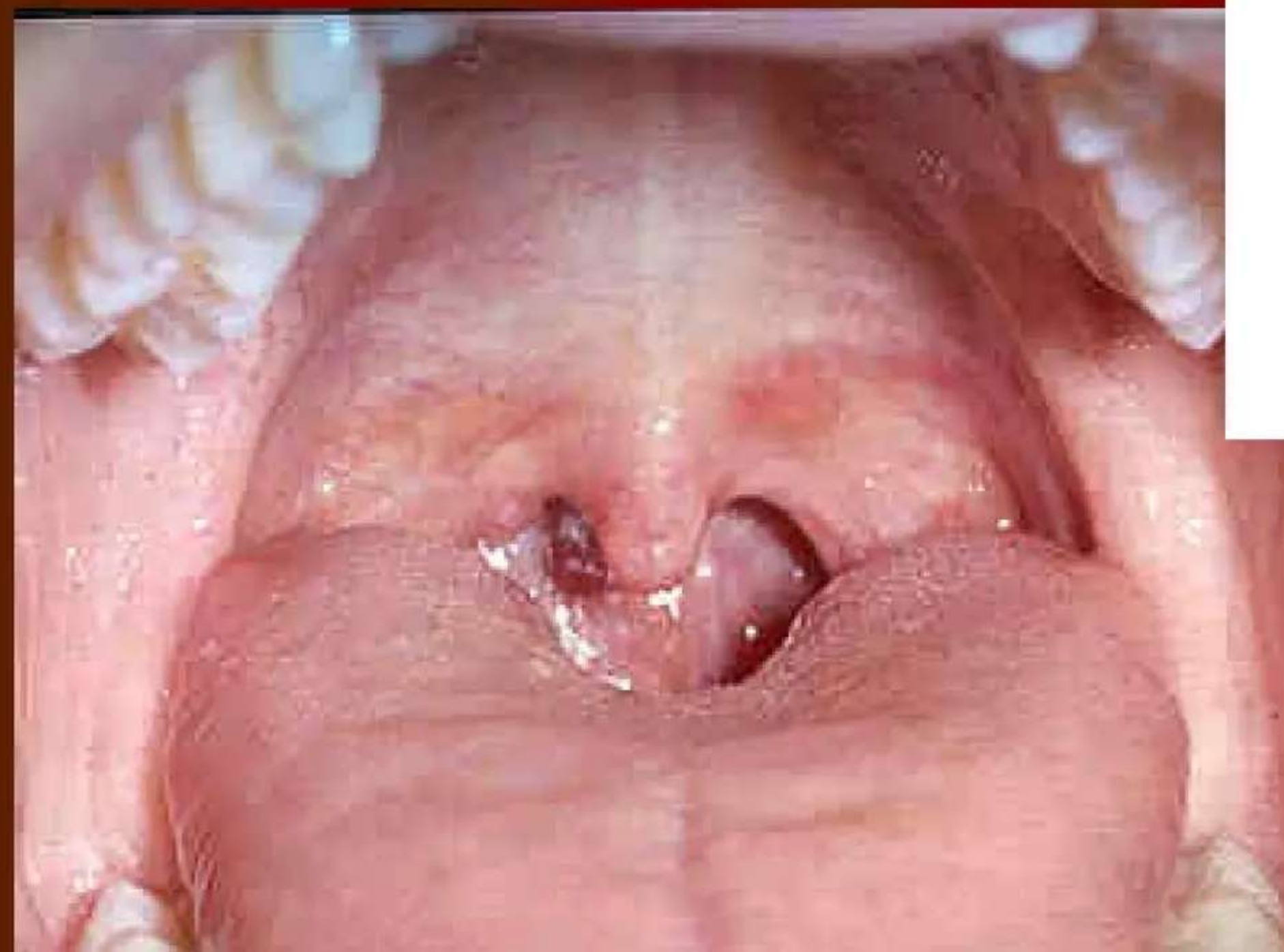ตรวจภายนอก , ตรวจภายใน

หน้าที่ของpharynx

- Oropharynx บดเคี้ยวอาหาร
- Larynx เป็นทางเดินหายใจ ทำให้เกิดเสียงโดยการปิดของ glottic structure จากการทำงานของ vocal cord นอกจากนั้นจะช่วยไม่ให้สำลักเวลากลืน
- Hypopharynx เป็นทางเข้าของหลอดอาหาร

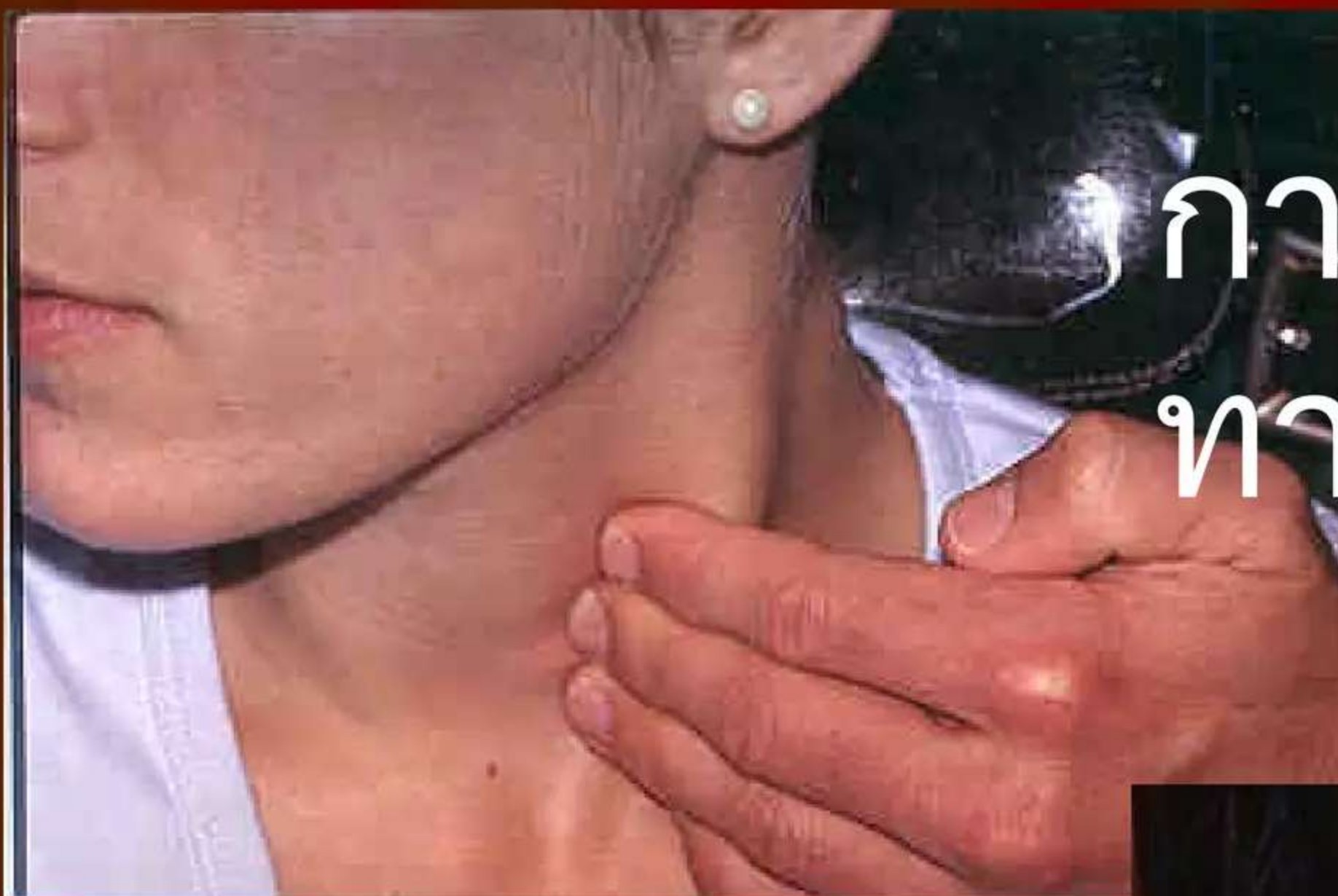วิธีการตรวจโดยใช้ไม้กดลิ้น



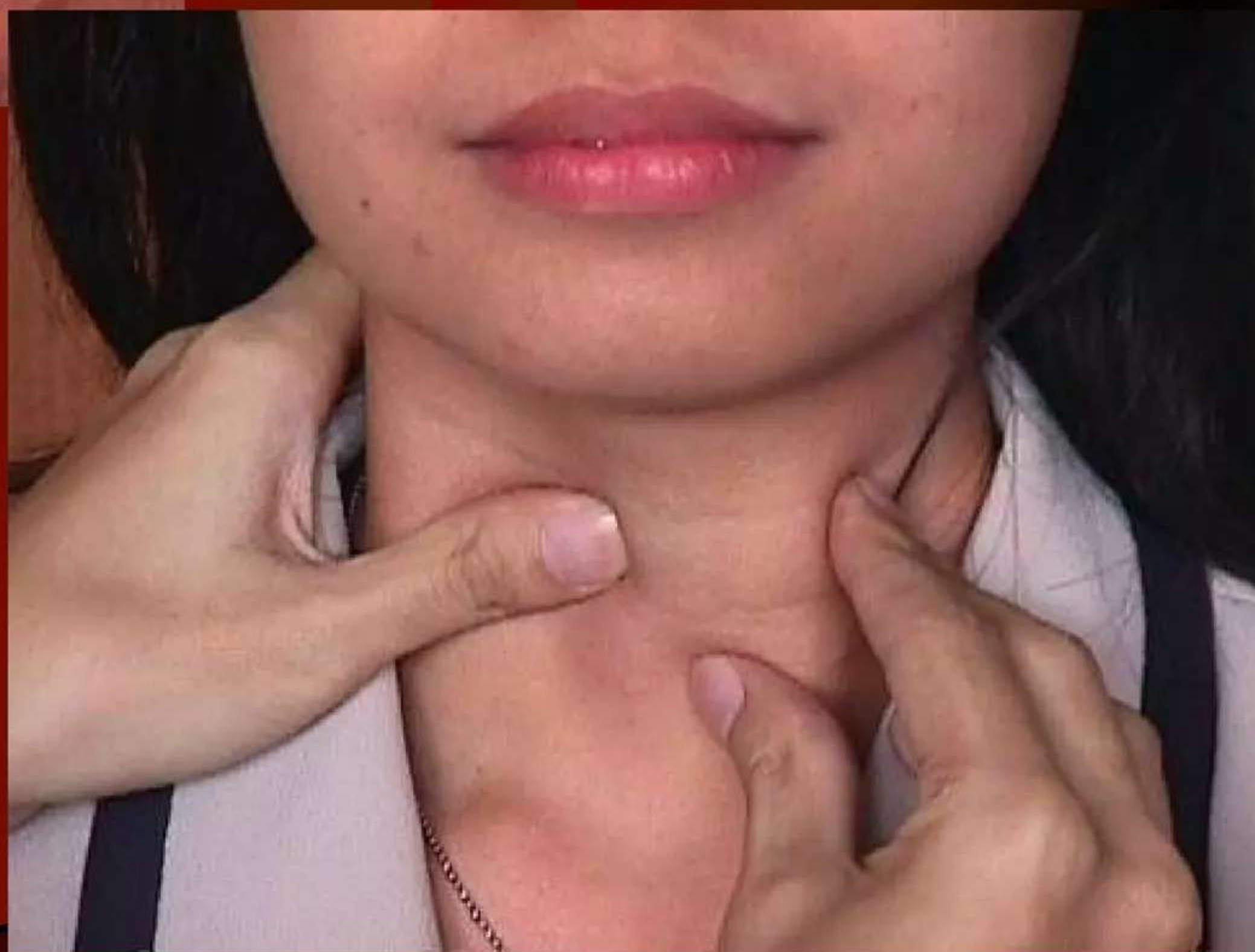


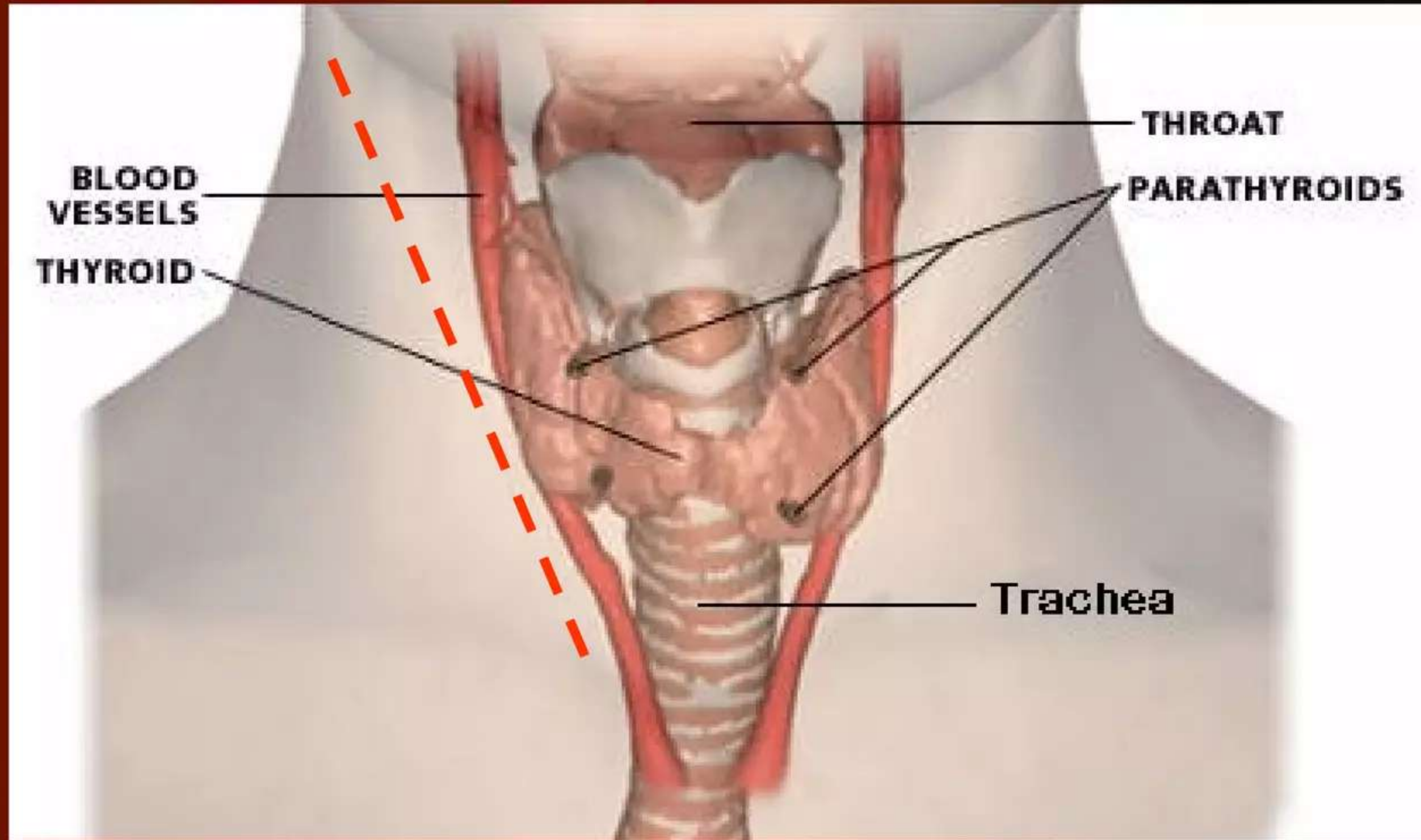
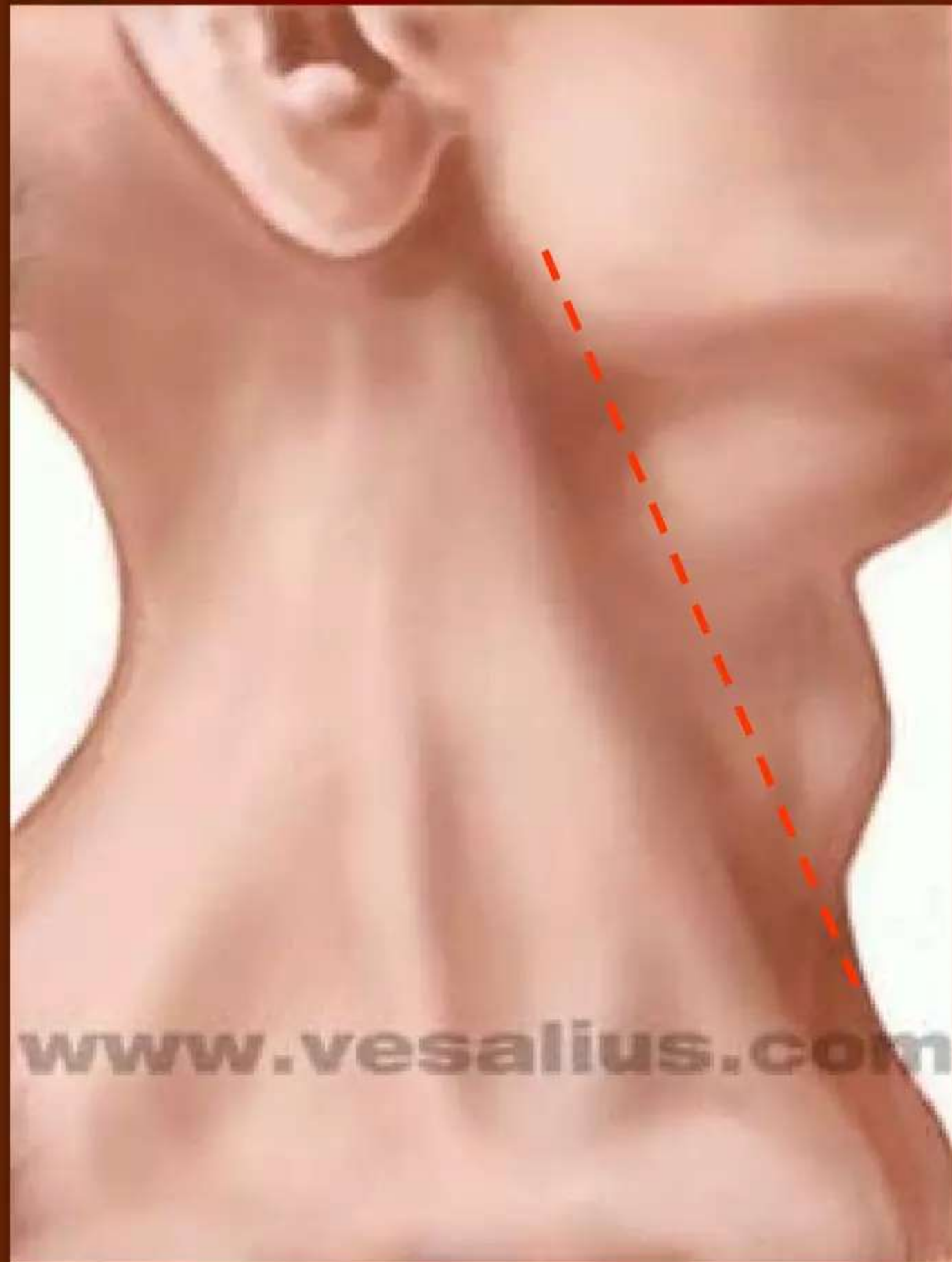
ADAM.

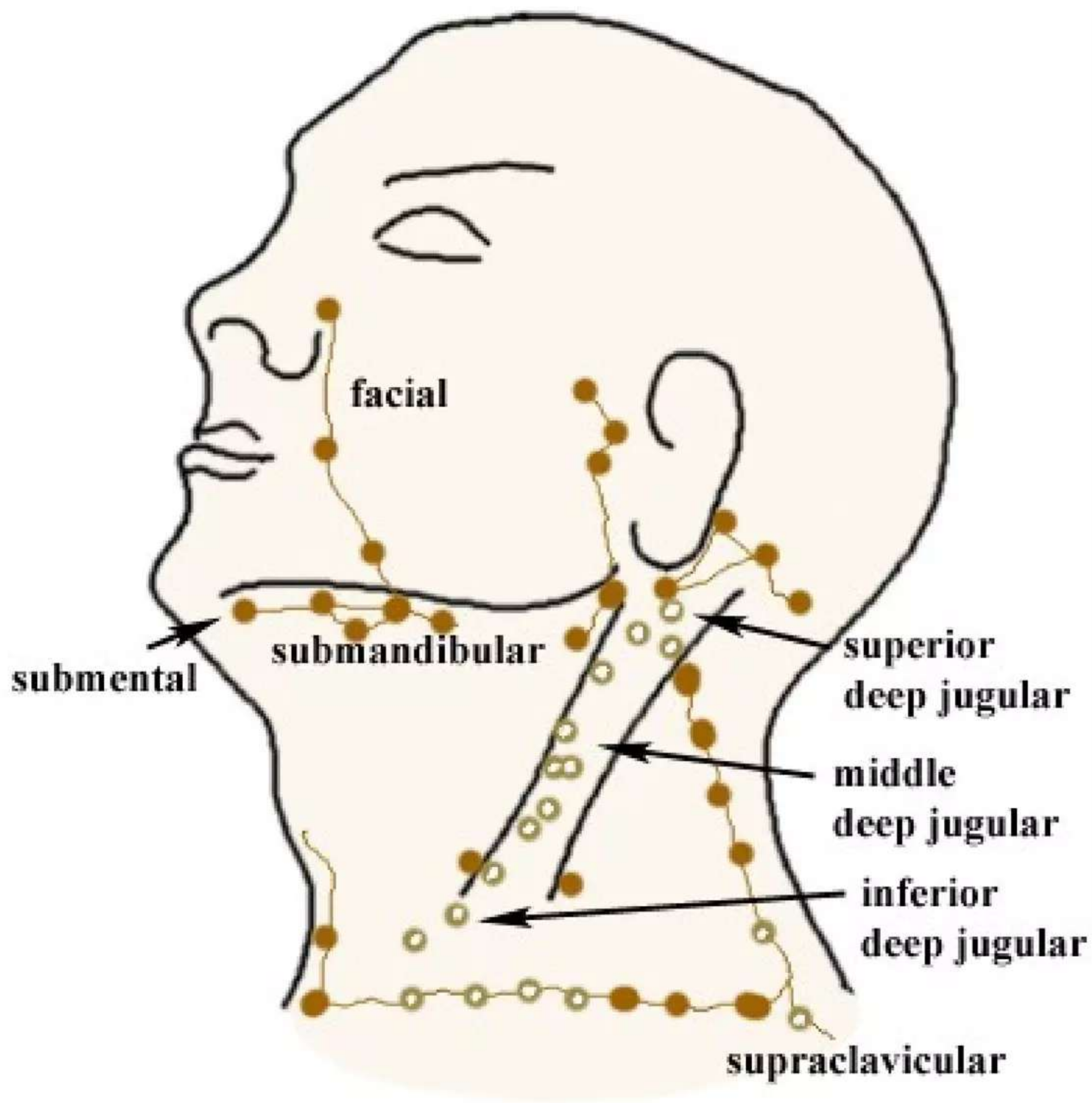
Normal tonsil-oralcavity



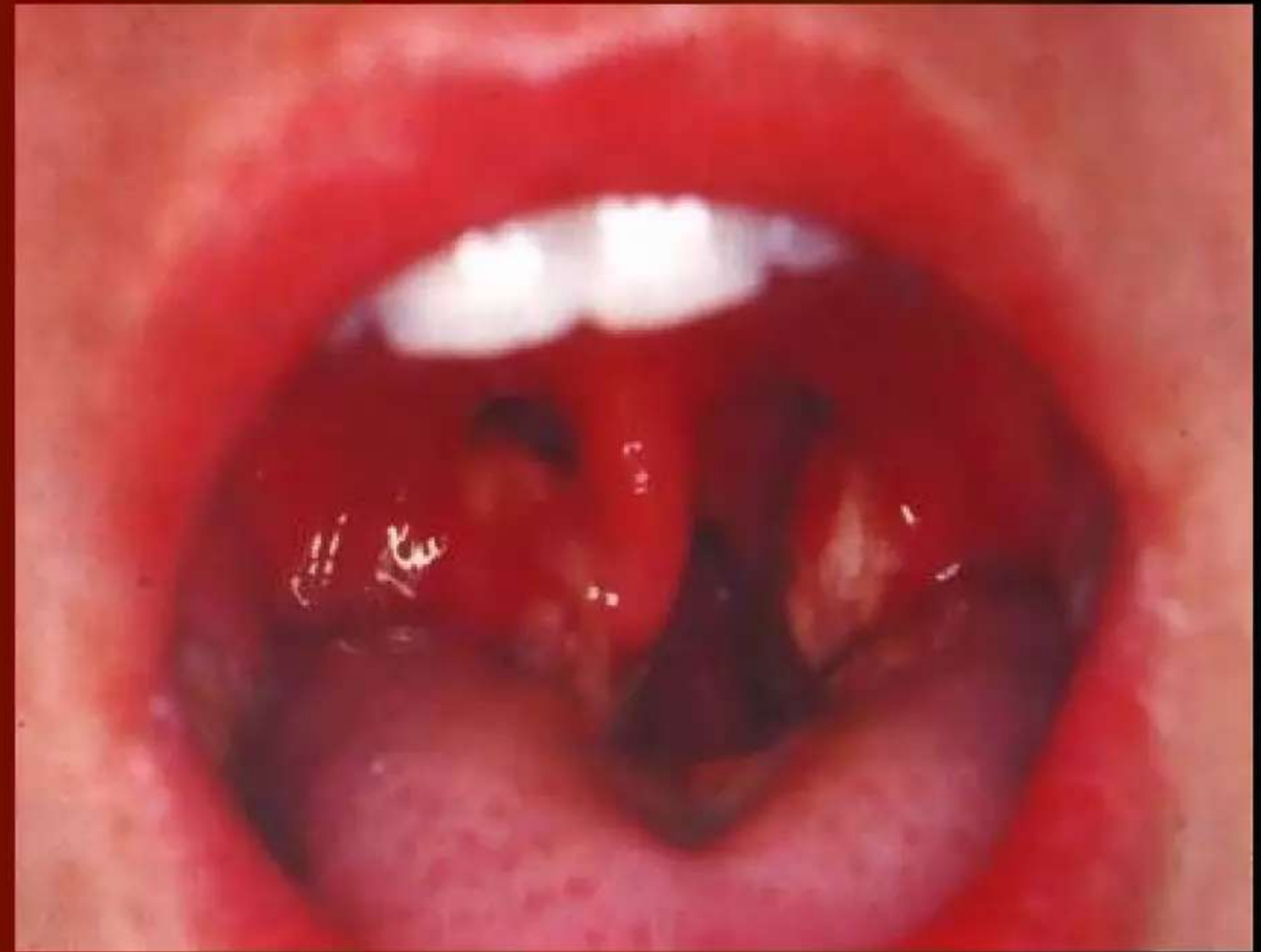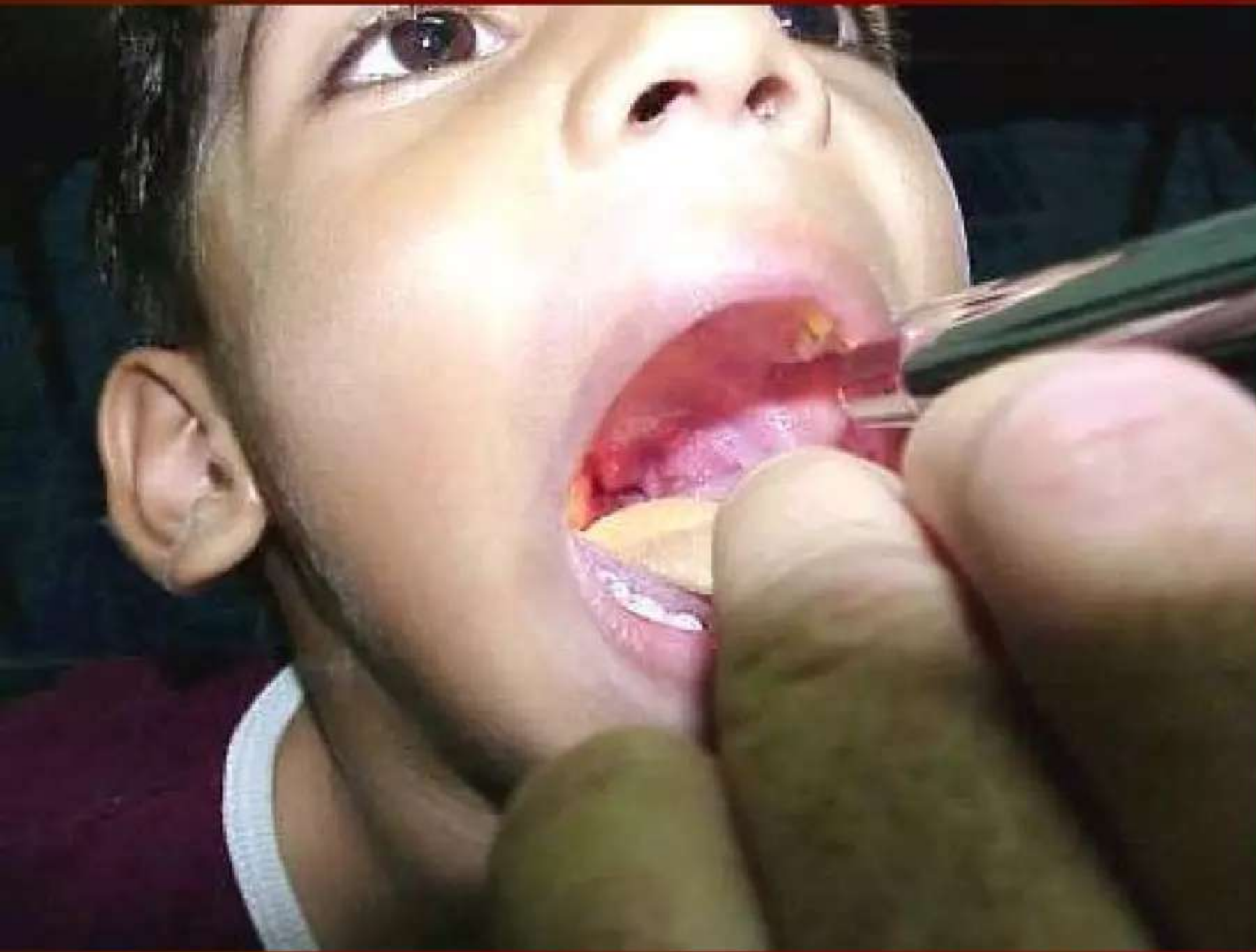การคลำต่อมน้ำเหลืองที่
ทางด้านหน้าและด้านหลัง





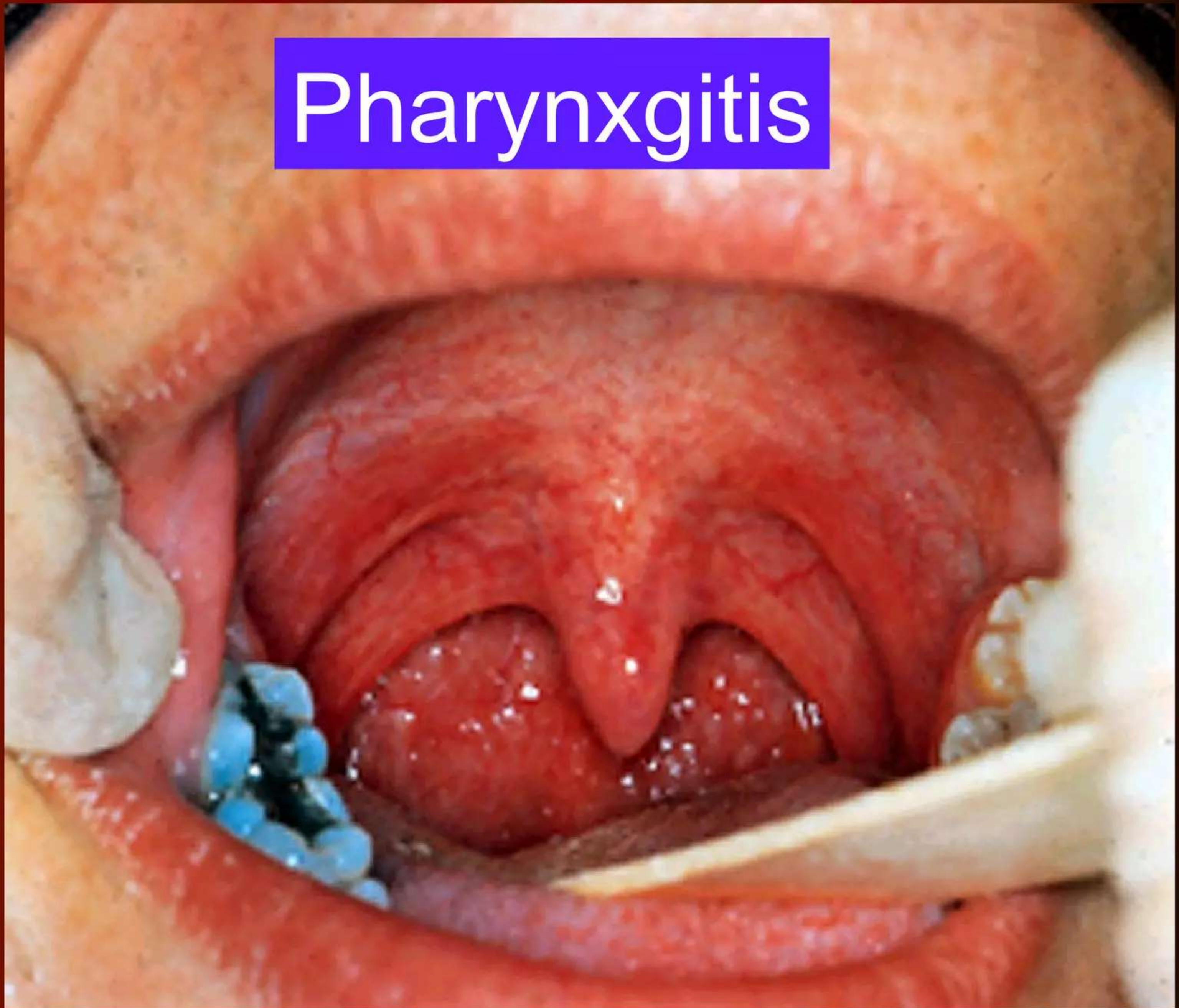


Tonsilitis



มีไข้ เจ็บคอ มักจะเกิดตามจากอาการเป็นห

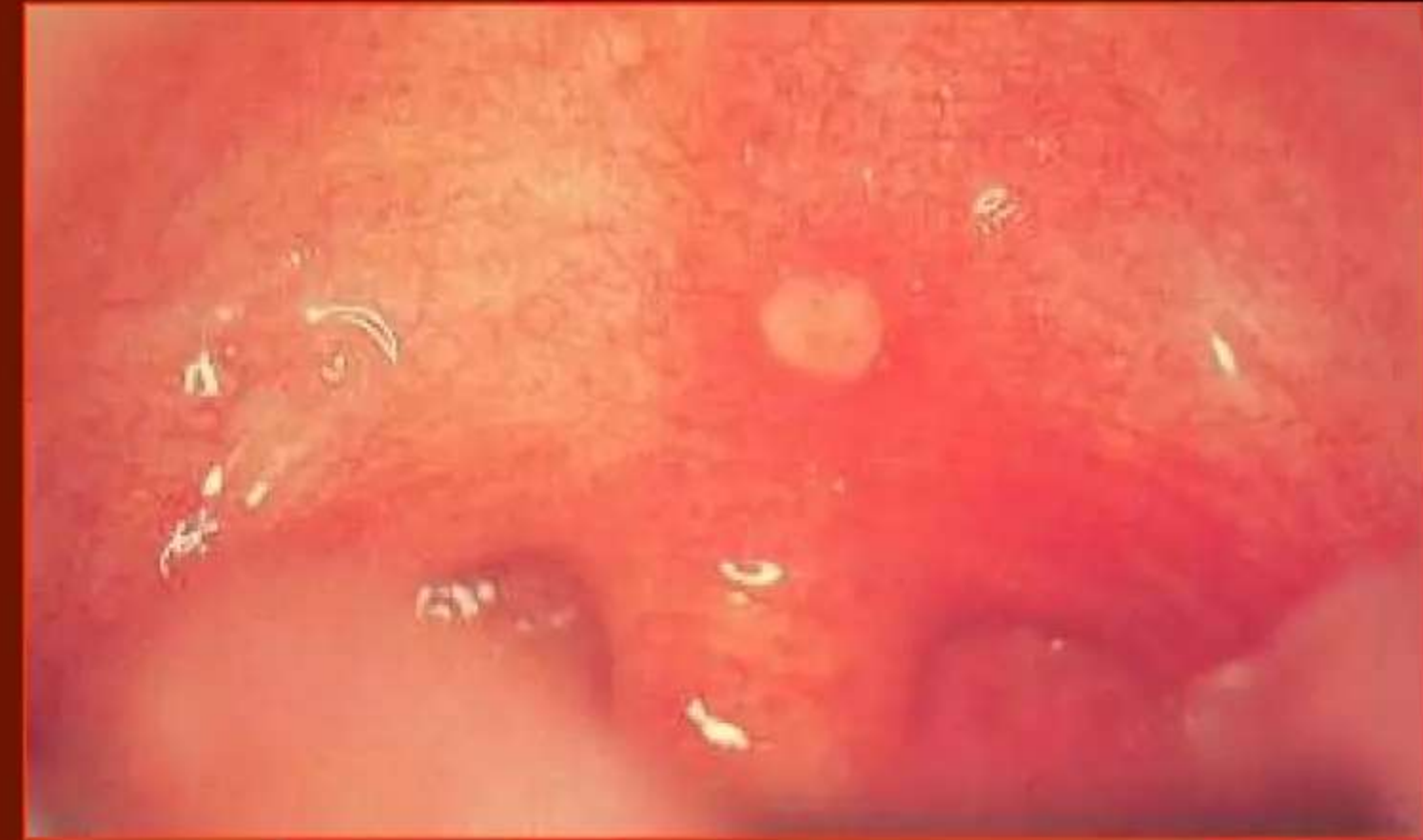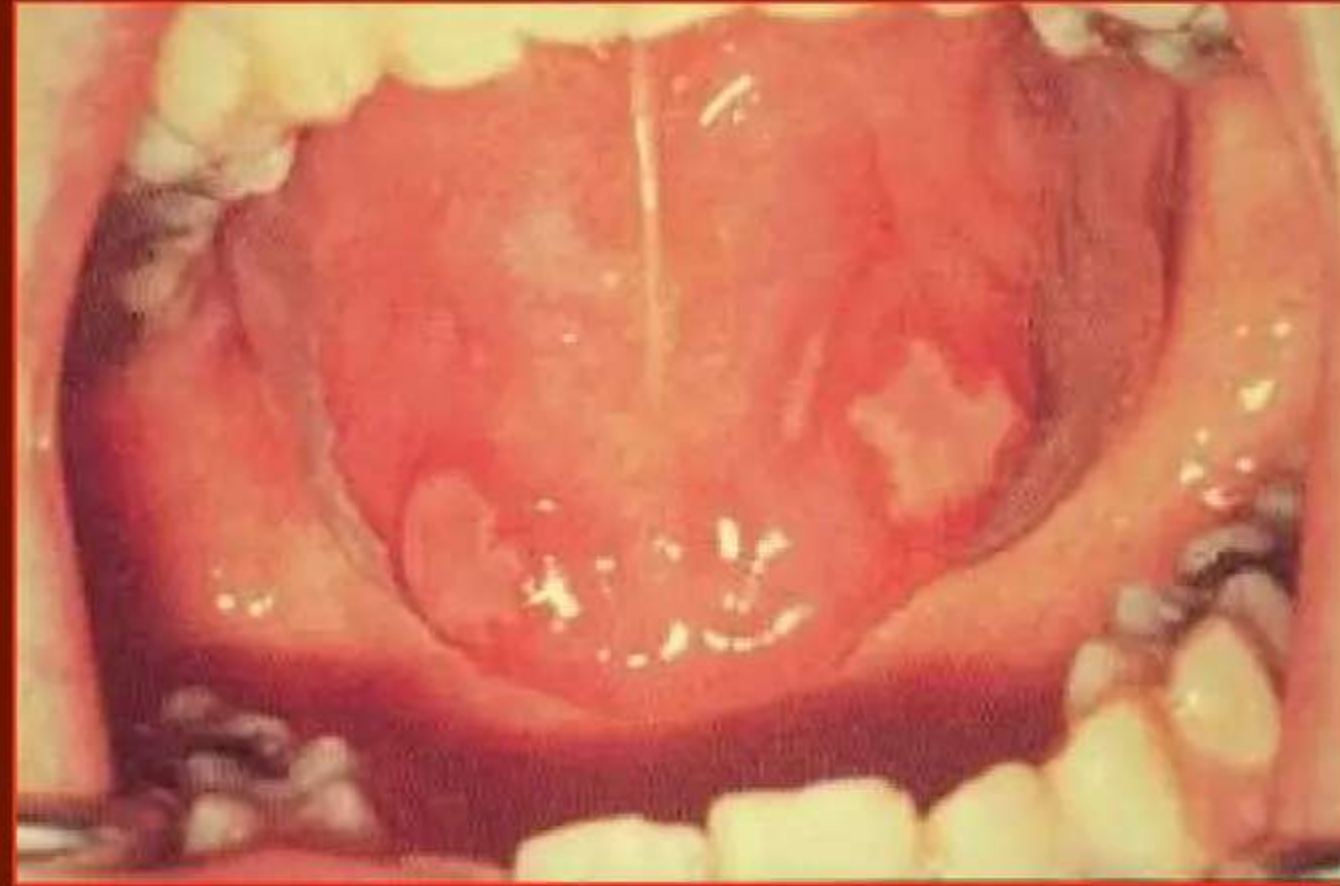Pharyngitis



การรักษาการติดเชื้อของ tonsil&pharynx

- ให้อาฆ่าเชื้อที่คลุม streptococcus Spp. เช่น Amoxicillin, Erytromycin
- Anti-fever
- Oral care เช่น บ้วนปากด้วยน้ำเกลือ

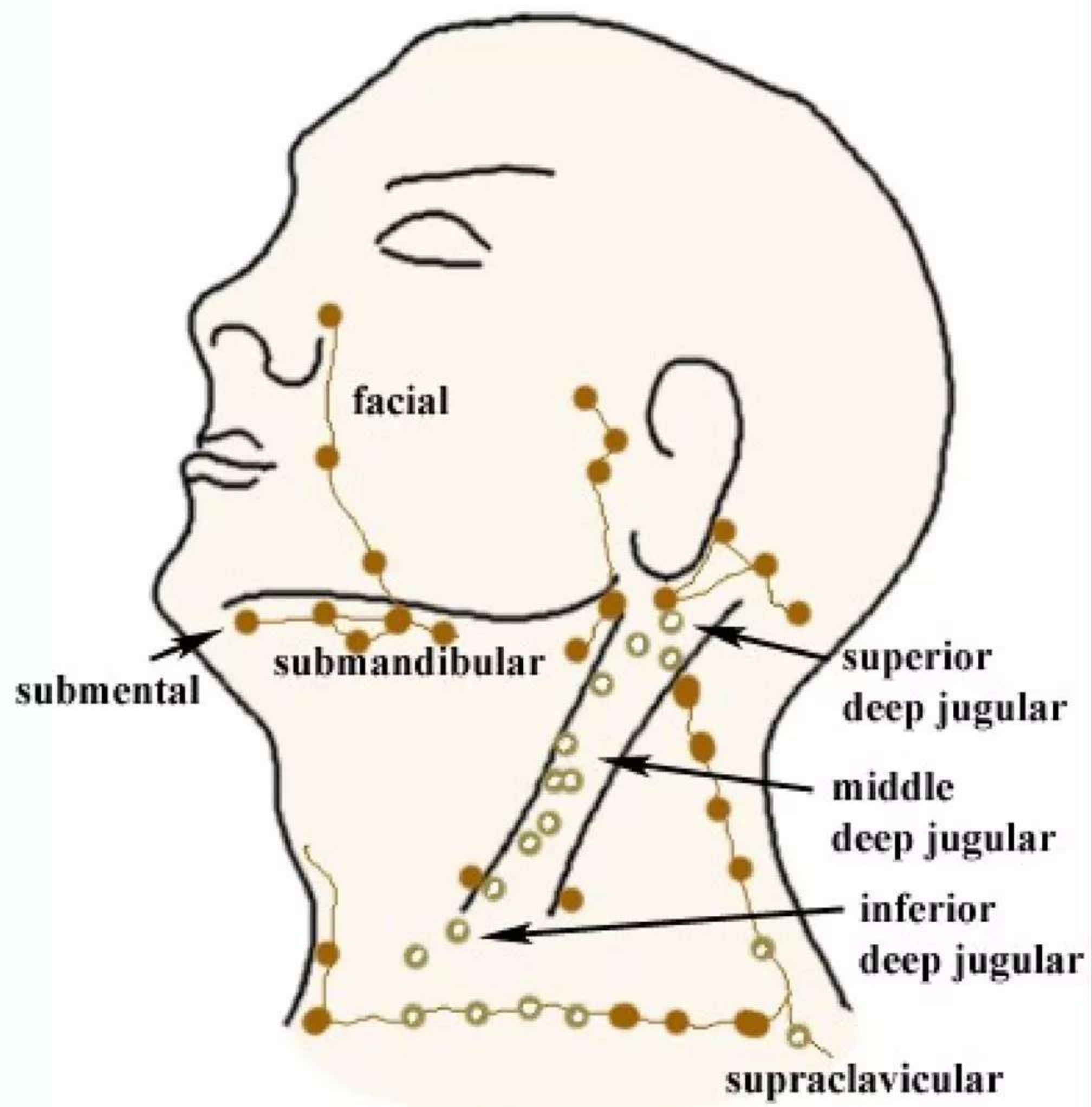
Aphthous ulcer



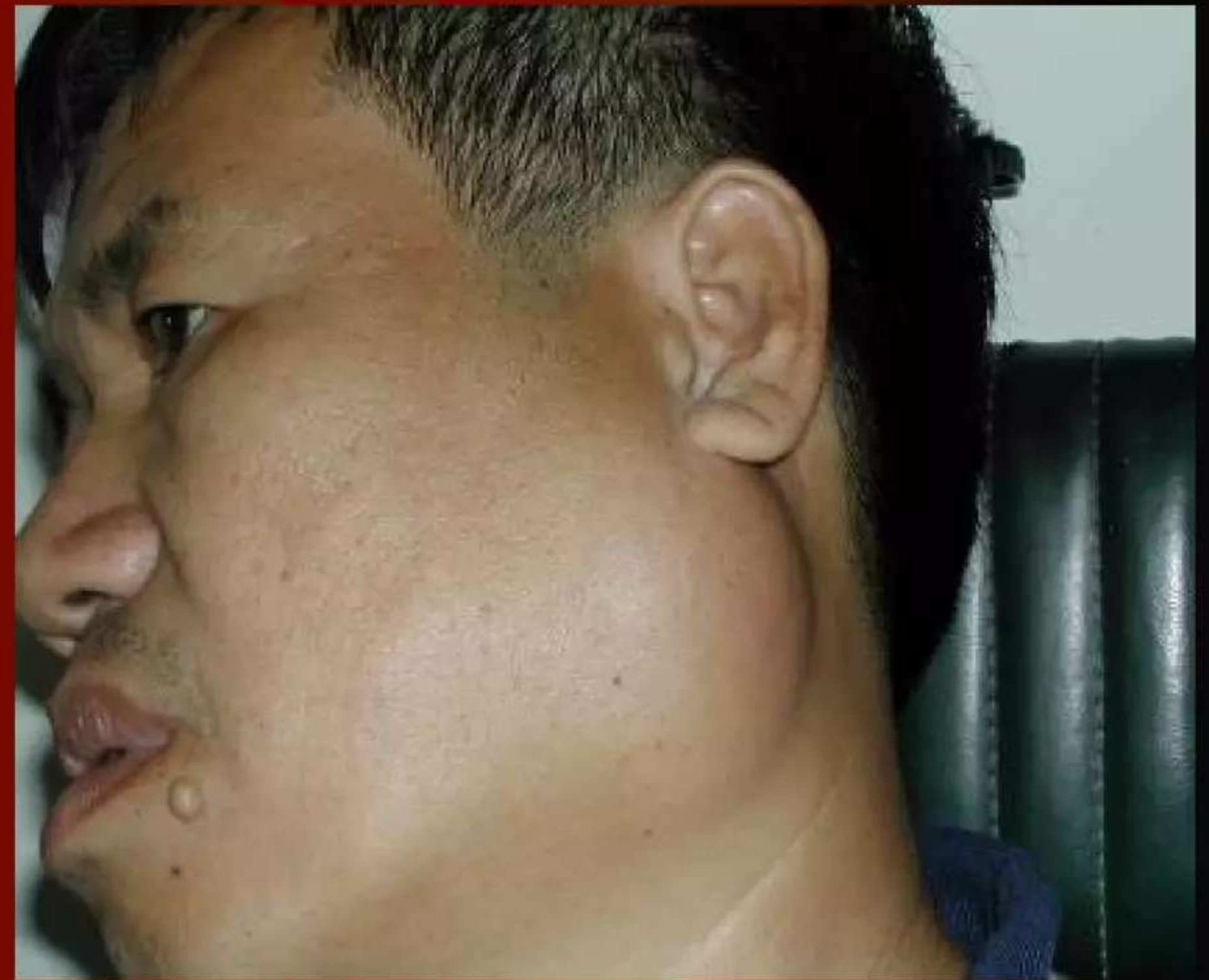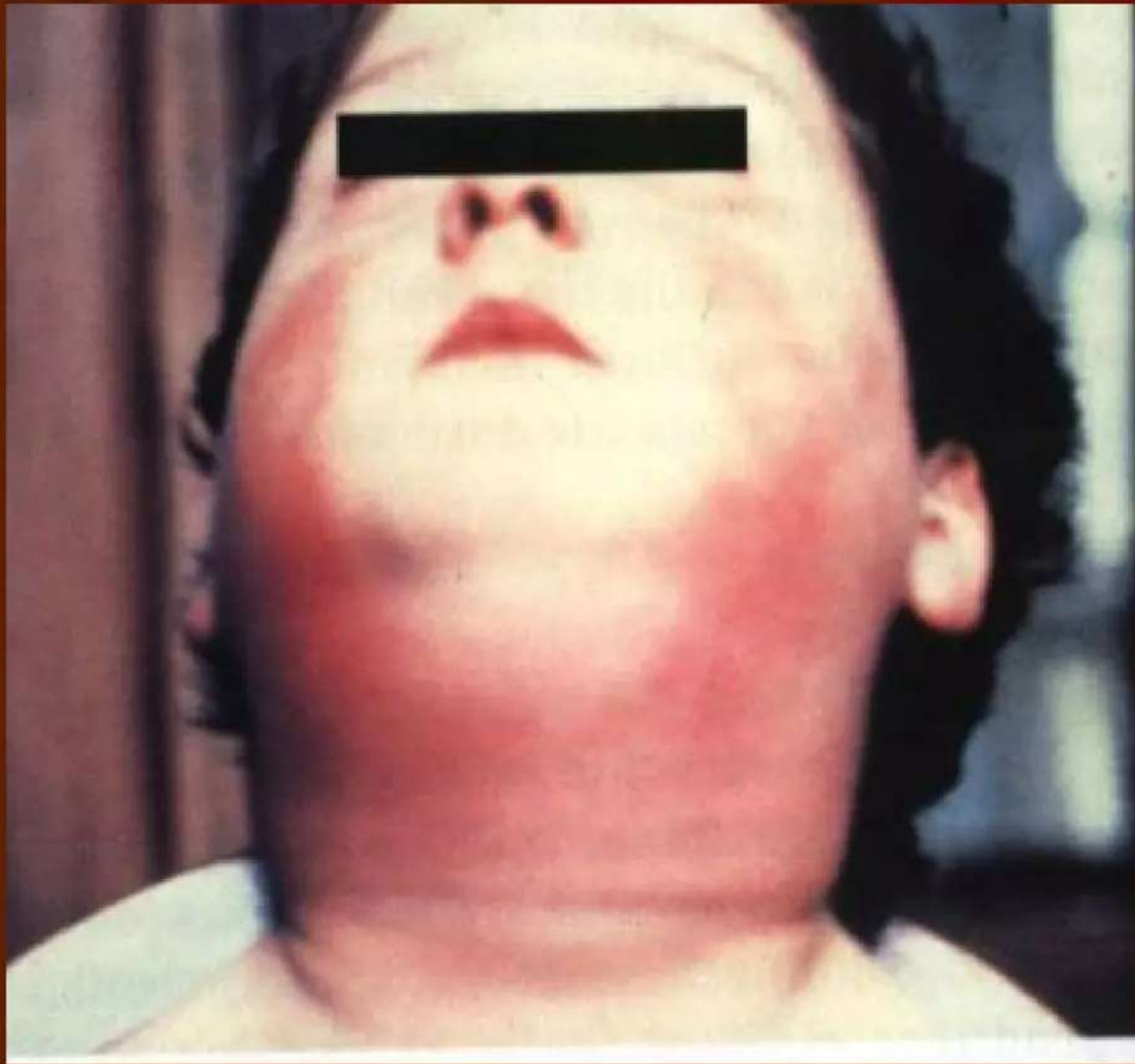- ร้อนใน
- DDX : herpes simplex, tumor, candida
- RX : Steroid oral base
 - : doxy + tetra
 - : 2 weeks
 - : ท้องผูก ยาเขียว ฟ้ำทะเลลายโจร

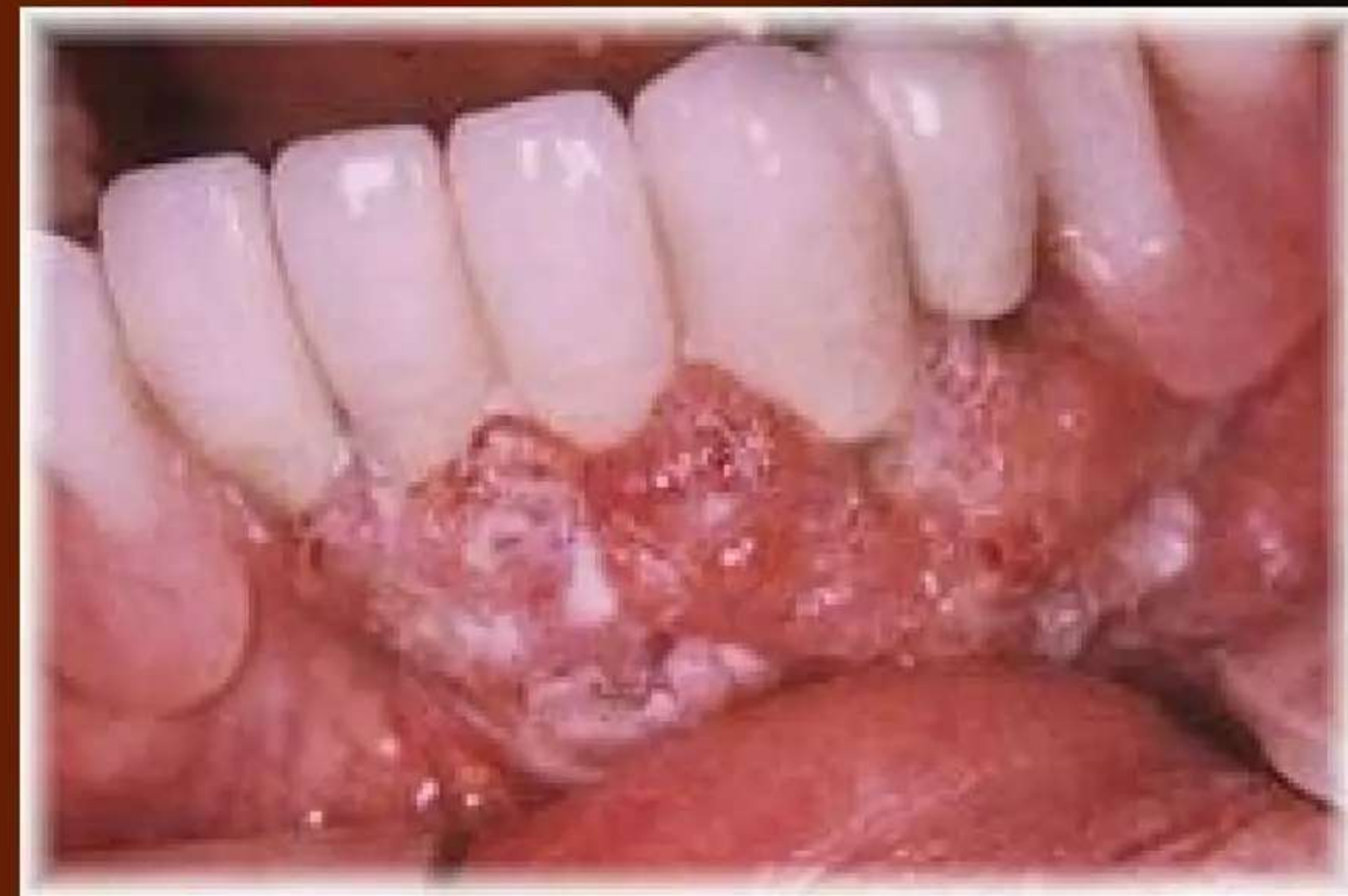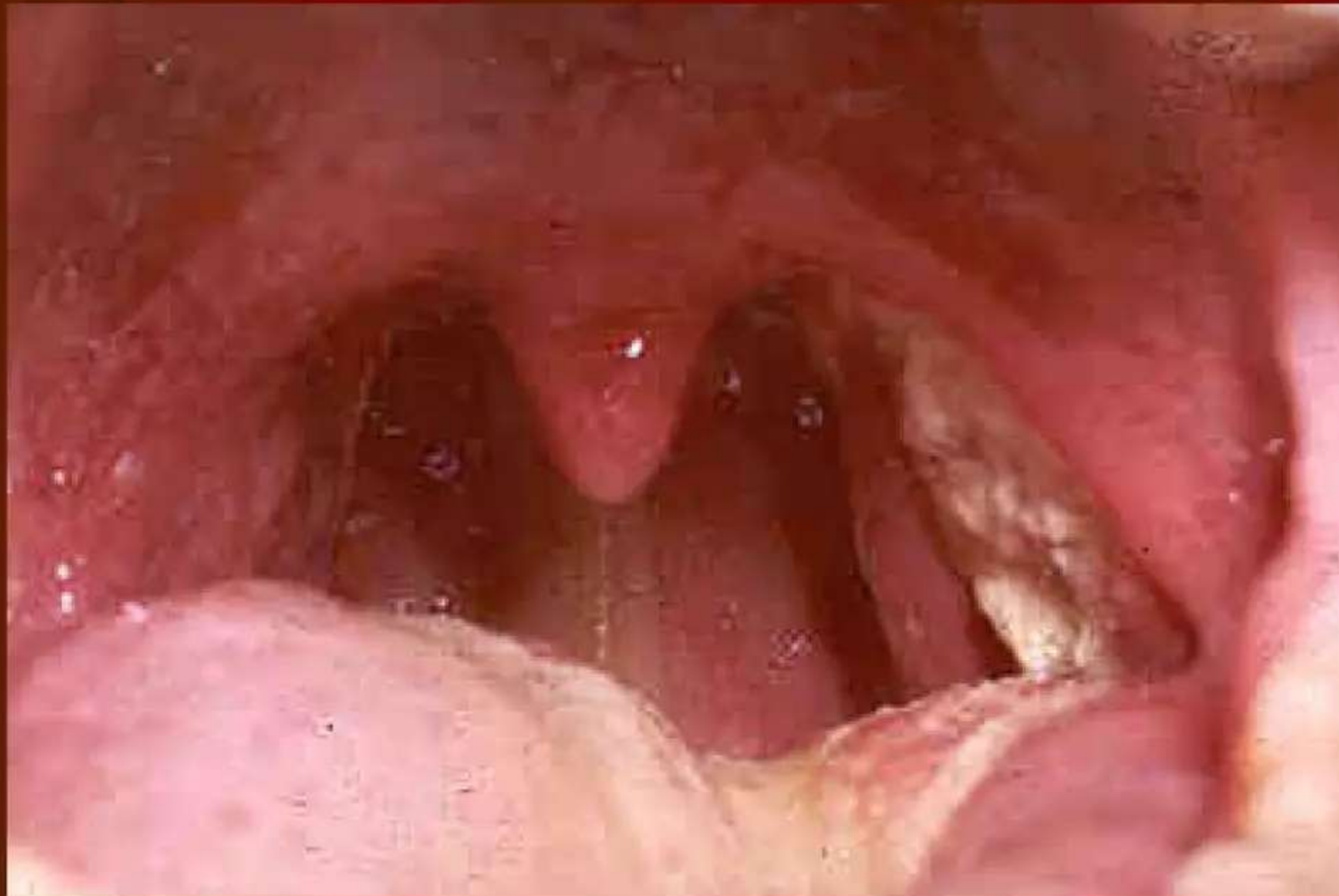มะเร็งในช่องปากและคอ

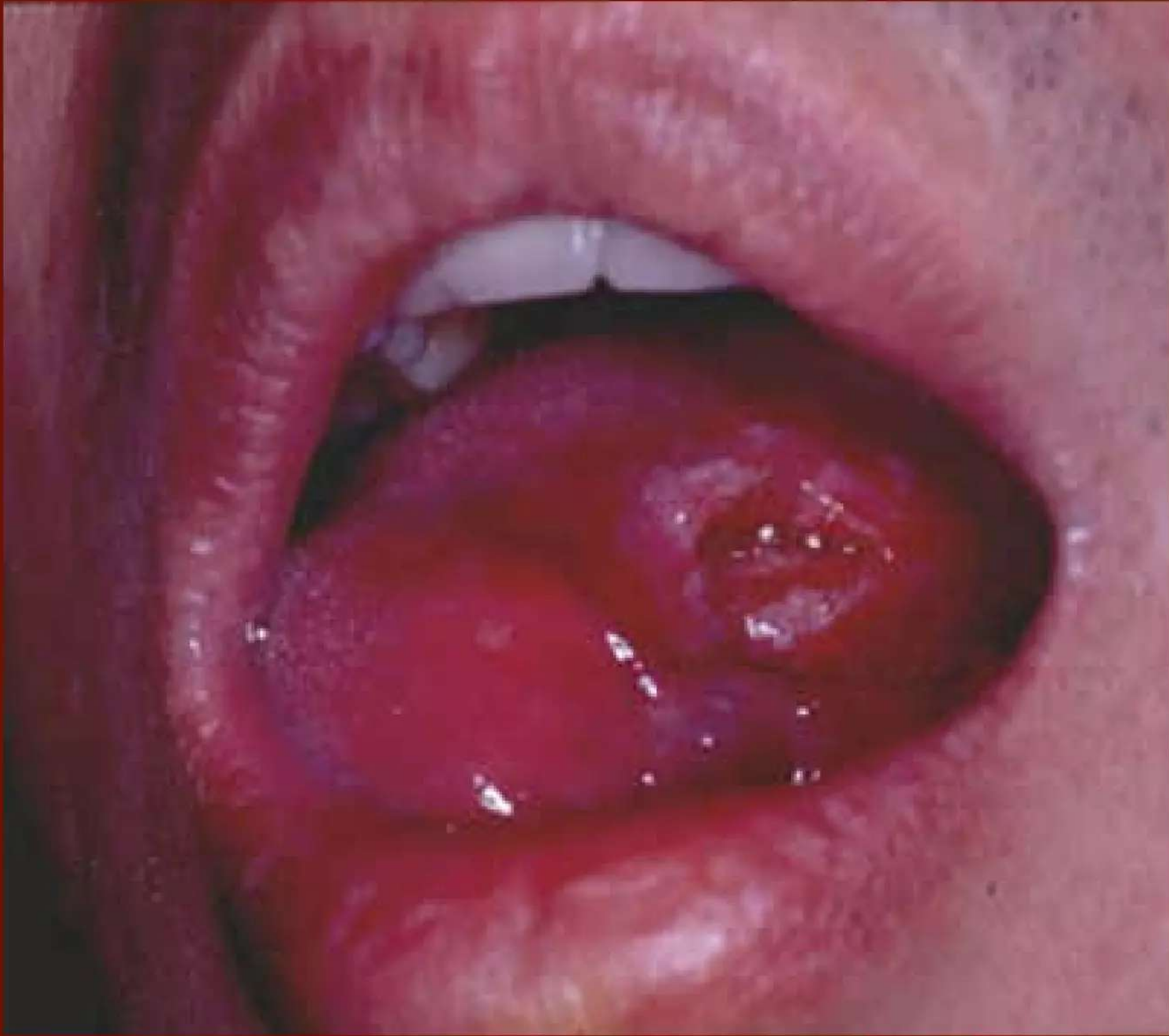- Find It Early and Be Cured
- Here's What You Should Watch for:
 - A lump in the neck
 - Change in the voice
 - Bringing up blood
 - Swallowing problems
- Identifying high risk of head and neck Cancer :tobacco user 90%



Head and neck cancer

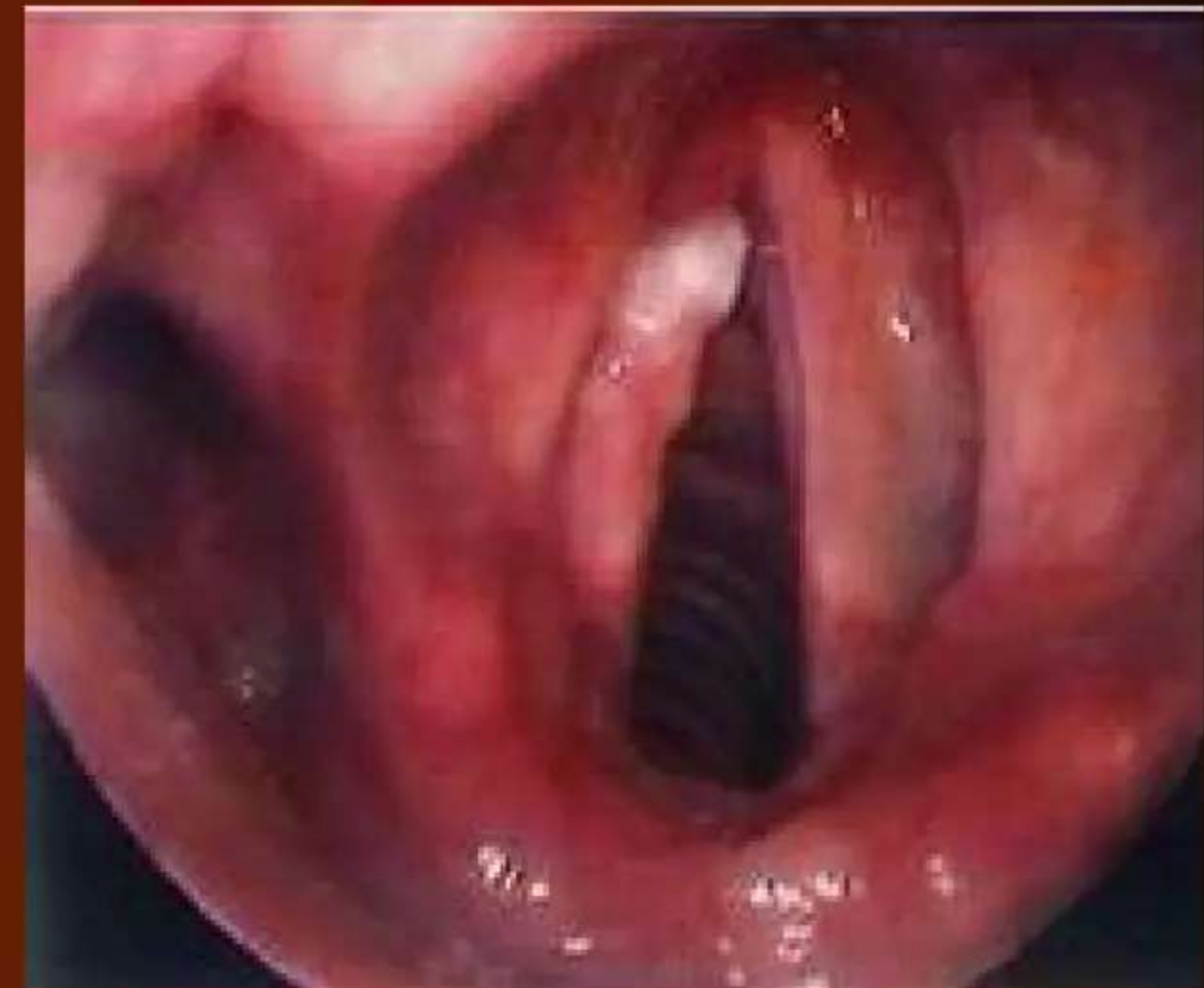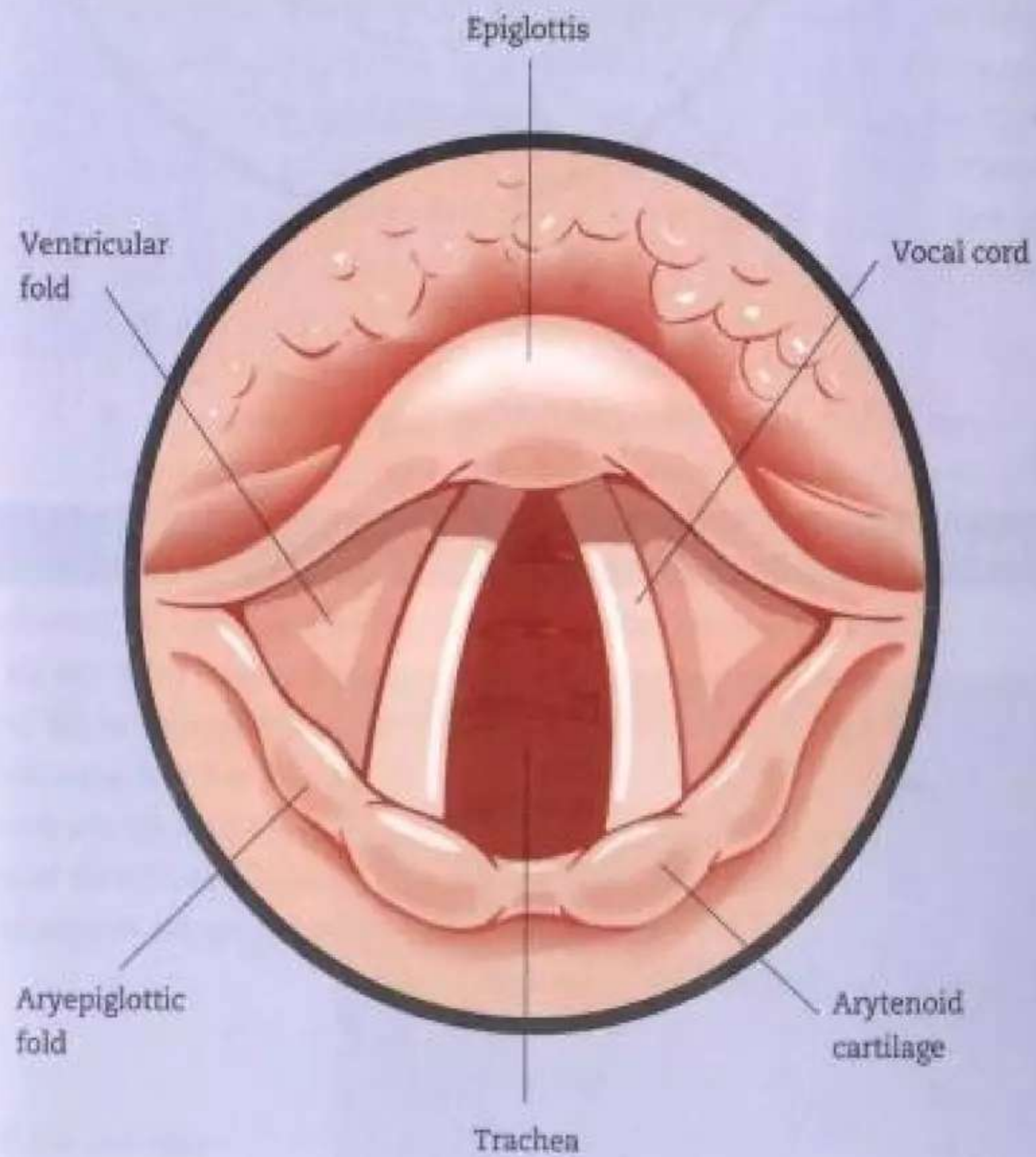




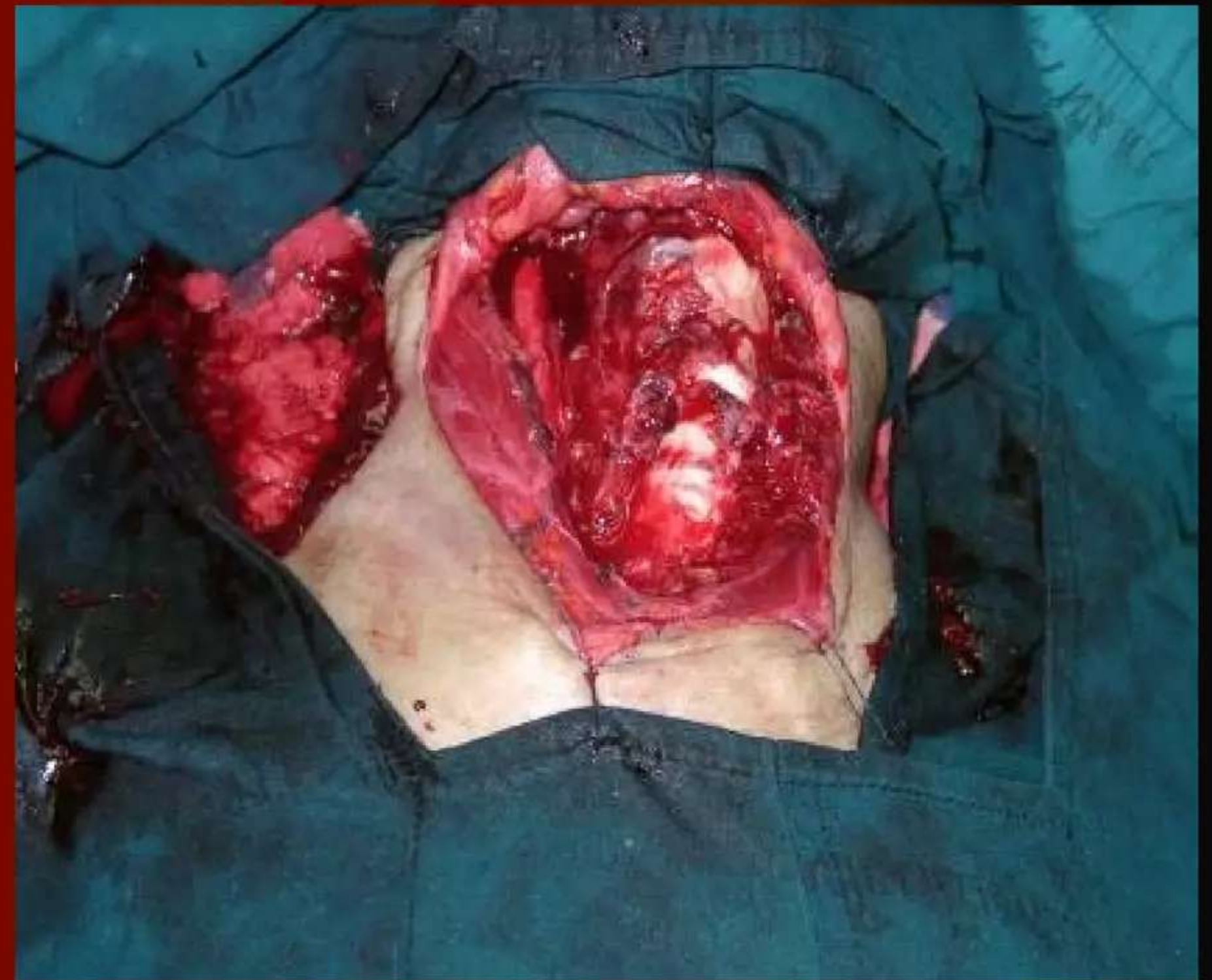

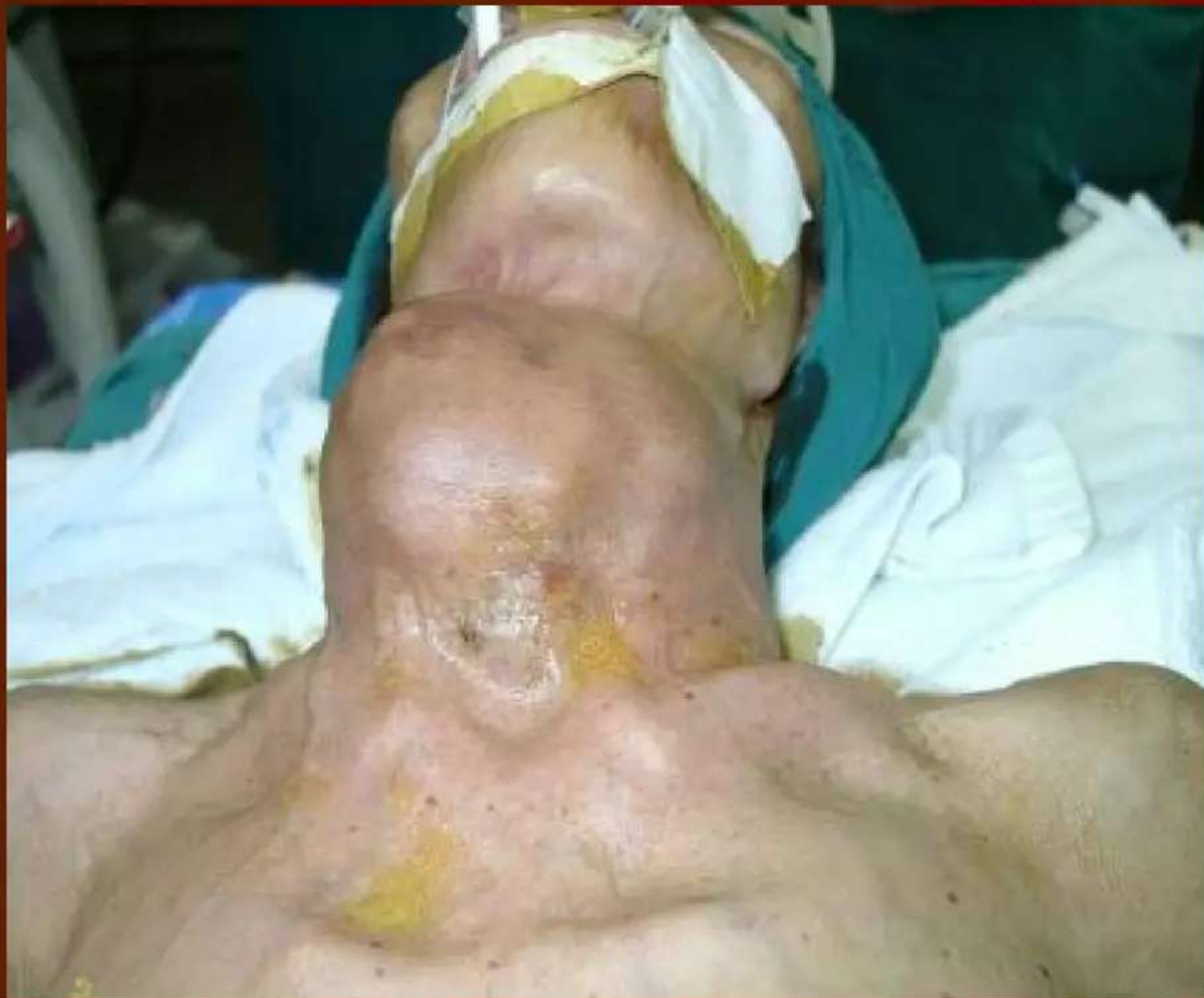
Hoarseness

APPEARANCE OF THE LARYNX



Thyroid cancer



Treatment of cancer

- Surgery
- Radiation
- Early detection is the best way to keep a good result.